

전위된 상완골 근위부 이, 삼분 골절에서 세 가지 고정술 간의 비교

A Comparative Study of Three Different Fixation Techniques for Displaced Two- and Three-Part Proximal Humeral Fractures

천상진 · 이지민 · 이정섭 · 김휘택 · 서정탁

부산대학교 의학전문대학원 정형외과학교실

목적: 전위된 상완골 근위부 이, 삼분 골절에서 비관혈적 정복 및 경피적 핀 고정술(I군), 이분골곡날 금속판 및 강선 장력대 고정술(II군), 잠김 압박 금속판 고정술(III군) 간의 치료 결과를 비교, 분석하고자 하였다.

대상 및 방법: 전위된 상완골 근위부 이, 삼분 골절로 수술적 치료를 받고 1년 이상 추시관찰이 가능하였던 I군 16예, II군 19예, III군 18예를 대상으로 하였다. 방사선학적 결과는 골유합 시기 및 Paavolainen의 방법으로 상완골 경간각을 평가하였고, 임상적 결과는 Neer의 기능적 평가법을 사용하였으며, 각 군을 다시 65세 이상과 65세 미만으로 나누어 평가하였다.

결과: 골유합률 및 골유합기간, 상완골 경간각, Neer의 평가법 상 임상적 결과에서 II, III군이 I군보다 우수한 결과를 보였다($p < 0.05$). II군과 III군 사이에서는 유의할 만한 차이를 보이지 않았다. 65세 이상의 환자에서 65세 이하의 환자보다 임상적 결과가 불량하였으며($p = 0.02$), 65세 이상 환자에서는 Neer의 평가법 상 III군(평균 87.5점)이 I군(평균 77.2점), II군(평균 79.3점)보다 우수한 임상적 결과를 보였으나 각 군의 증례 수가 적어 통계학적인 의미를 가지지 못하였다. 합병증은 II, III군에서 발생률이 유의하게 적었다($p = 0.005$).

결론: 방사선학적 결과 및 임상적 결과에서 II, III군이 I군에 비해 더 좋은 결과를 보였고 II군과 III군 사이에는 유의한 차이를 보이지 않아 전위된 상완골 근위부 골절에 잠김 압박 금속판 고정술과 이분골곡날 금속판 및 강선 장력대 고정술 모두 유용한 치료 방법으로 판단된다.

색인단어: 상완골 근위부, 이 · 삼분 골절, 비관혈적 정복, 경피적 핀 고정술, 이분골곡날 금속판 및 강선 장력대 고정술, 잠김 압박 금속판

서론

상완골 근위부의 전위된 불안정성 골절을 치료하는 데 있어 수술이 필요함에는 대다수가 동의하며 비관혈적 정복 및 경피적 핀 고정술,¹⁾ 장력대 강선 고정술,²⁾ 골수강내 정 고정술,³⁾ 금속판 고정술⁴⁾ 그리고 인공 관절 치환술⁵⁾ 등이 치료 방법으로 제시되고 있다. 각 수술 방법에 따른 골 유합율과 임상적 결과는 다양하여 아

직까지 이와 같은 상완골 근위부 골절의 이상적인 수술방법은 제시되지 못하고 있다.^{6,7)}

잠김 나사못과 금속판을 이용한 고정법이 골절의 안정성과 치유에 있어 향상된 결과를 보여줌⁸⁾에 따라 다양한 새로운 잠김 금속판들이 개발되고 있다. 잠김 나사못과 금속판은 골과 금속판 사이의 부착으로 고정력을 얻는 기존의 금속판과는 달리 금속판과 나사못 사이의 맞물림을 통해 물리적으로 피질골과 접촉부위를 형성하고 안정성을 얻기 위해 피질골을 압박할 필요가 없어 혈액 공급을 유지할 수 있어 단단하지 못한 해면골 구조로 된 상완골 근위부에 유용하게 사용될 수 있다.⁹⁾ 또한 잠김 금속판은 그 형태와 나사못의 방향이 상완골 근위부의 해부학적 형태에 맞춰 미리 구성되어 있어 내고정물에 의한 합병증을 줄일 수 있다.¹⁰⁾

상완골 근위부 골절을 잠김 금속판을 이용하여 치료한 임상적

접수일 2010년 10월 14일 게재확정일 2011년 7월 12일

교신저자 천상진

부산시 서구 아미동 1가 10번지, 부산대학교 의학전문대학원 정형외과학교실

TEL 051-240-7531, FAX 051-247-8395

E-mail scheon@pusan.ac.kr

*본 논문은 부산대학교 자유과제 학술연구비(2년에) 의하여 연구되었음.

전위된 상완골 근위부 이, 삼분 골절에서 세 가지 고정술 간의 비교

결과는 보고^{10,11)}된 바 있으나 다른 내고정물을 이용한 치료법과의 비교는 아직 보고된 바 없다. 이에 저자들은 전위된 상완골 근위부 골절에서 비관혈적 정복 및 경피적 핀 고정술과 이분골곡날 금속판 및 강선 장력대 고정술, 잠김 압박 금속판 고정술 간의 치료의 유용성과 결과를 비교, 분석하고자 하였다.

대상 및 방법

1. 연구대상

전위된 상완골 근위부 골절로 2003년 3월부터 2009년 3월까지 수술적 치료를 받고 1년 이상 추시관찰이 가능하였던 53명의 환자를 대상으로 하였다. 비관혈적 정복 및 경피적 핀 고정술을 이용

하여 수술한 경우가 16예(I군), 이분골곡날 금속판 및 강선 장력대 고정술을 이용하여 수술한 경우가 19예(II군), 잠김 압박 금속판 고정술을 이용하여 수술한 경우가 18예(III군)였다. 골절의 분류는 Neer's classification을 따라 분류하였으며 I군에서 이분 골절이 11예, 삼분 골절이 5예, II군에서 이분 골절이 16예, 삼분 골절이 3예, III군에서 이분 골절이 9예, 삼분 골절이 9예였다. I군의 경우 남자가 7예, 여자가 9예였으며 수술 당시 평균연령은 59.1세(18-88)였고 수상원인은 실족이 6예, 교통사고가 6예, 추락사고가 4예였다. II군의 경우 남자가 9예, 여자가 10예였으며 수술 당시 평균 연령은 51.5세(29-74)였고 수상원인은 실족이 10예, 교통사고가 7예, 추락사고가 2예였다. III군의 경우 남자가 7예, 여자가 11예였으며 수술 당시 평균연령은 56.1세(19-79)였고 수상원인은 실족이 6예, 교통사고가 9예, 추락사고가 3예였다. 각 환자 군을 연령에 따라 65세 이상인 환자와 65세 이하인 환자로 분류하였을 때 I군에서 65세 이상인 경우가 8예, 65세 미만인 경우가 8예였으며 II군에서 65세 이상인 경우가 5예, 65세 미만인 경우가 14예였고 III군에서 65세 이상인 경우가 6예, 65세 미만인 경우가 12예였다. 환자들은 수상 후 평균 3.4일에 수술을 시행하였으며 I군은 수상 후 평균 3.3일에, II군은 수상 후 평균 2.6일에, III군은 수상 후 평균 3.8일에 수술을 시행하였다. 모든 환자들에서 3-4주의 간격으로 최소 12개월의 추시관찰이 이루어졌으며 각 군에서의 평균 추시관찰 기간은 I군에서 17.5개월, II군에서 21.2개월, III군에서 18.3개월이었다(Table 1).

Table 1. Summary of Cases

	CRPP	BFP-TBW	LCP	Total	p-value
Number	16	19	18	53	
Mean age (yrs)	59.1	51.5	56.1	55.3	0.49*
Sex					0.87
Male	7	9	7	23	
Female	9	10	11	30	
Injury mechanism					0.08
Low-energy	6	10	6	22	
High-energy	10	9	12	31	
Mean days to surgery	3.3	2.6	3.8	3.4	0.27
Neer classification					0.65
2-part	11	16	9	36	
3-part	5	3	9	17	
Mean follow-up (months)	17.5	21.2	18.3	19.5	

*ANOVA test; CRPP, closed reduction and percutaneous pinning; BFP-TBW, bifurcated plate and tension band wiring; LCP, locking compression plate; p-value=Chi-square test.

2. 수술기법 및 재활치료

비관혈적 정복 및 경피적 핀 고정술에서는 C-형 영상증폭장치 하에 전후방 및 측 방향에서 골절의 정복을 확인한 후 적어도 3개의 핀을 사용하여 상완골두 내측부에 핀이 집중되지 않게 고정하였다. 처음 2개의 핀은 외측 피질골을 통해 삽입하였고 상완골두에서 간부로 1개 또는 2개의 핀을 삽입하였다. 이후 핀을 자르고 피부 밖으로 드러난 끝부분을 구부려 핀의 내측 이동을 방지하

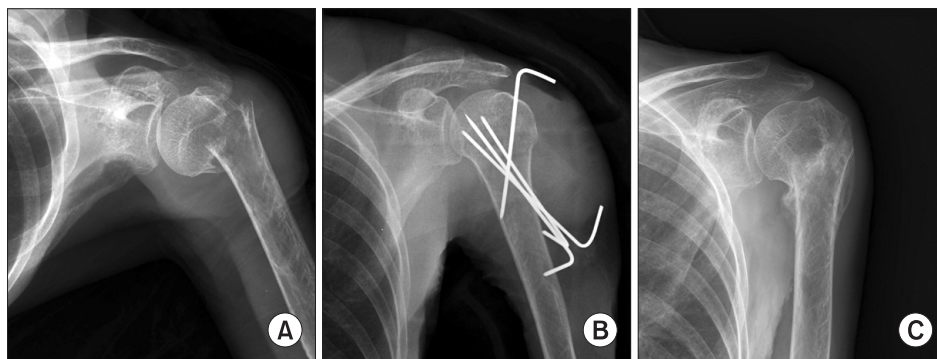


Figure 1. A 68-year-old woman who was treated using closed reduction and percutaneous pinning. (A) The preoperative radiograph shows displaced proximal humerus fracture. (B) The postoperative radiograph shows that three pins are passed through lateral cortex and one pin is inserted from greater tuberosity. (C) The radiograph taken at last follow up shows bony union. Patient's clinical result using Neer's criteria was good and neck shaft angle using Paavolainen's method was good.

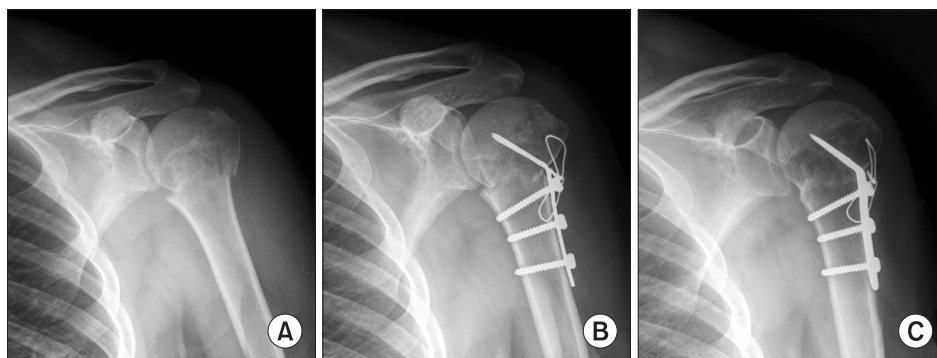


Figure 2. A 64-year-old man who was treated using bifurcated plate and tension band wiring. (A) The preoperative radiograph shows 2-part proximal humerus fracture. (B) The postoperative radiograph shows reduction and fixation with bifurcated plate and tension band wiring. (C) The radiograph taken at last follow up shows bony union. Patient's clinical result using Neer's criteria was good and neck shaft angle using Paavolainen's method was fair.

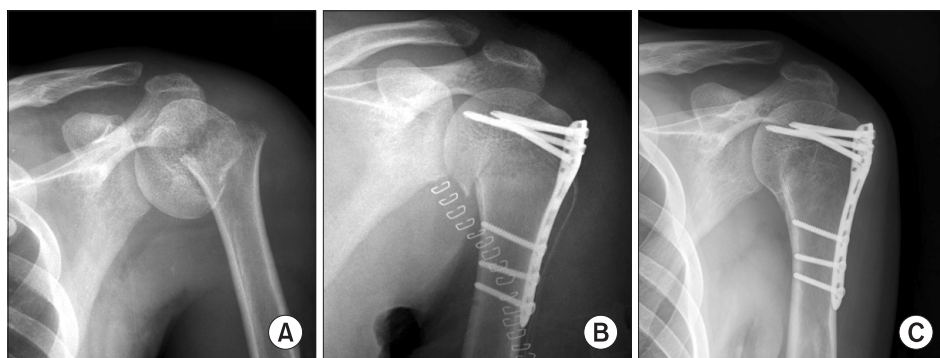


Figure 3. A 65-year-old man who was treated using locking compression plate. (A) The preoperative radiograph shows displaced 2-part proximal humerus fracture. (B) The immediate postoperative radiograph shows adequate reduction and fixation. (C) The last follow up radiograph shows complete bone union. Patient's clinical result using Neer's criteria was excellent and neck shaft angle using Paavolainen's method was good.

였다. 팔걸이 착용 후 3주 경부터 수동적 관절 운동을 시작하였고 술 후 6주 경에 모든 핀을 제거하였다(Fig. 1).

이분굴곡날 금속판 및 강선 장력대 고정술에서는 삼각 흉 도달법을 이용하여 골절편을 정복 후 이분굴곡날 금속판을 상완골 골두로 삽입한 후 골절의 원위부를 고정하고 장력대 강선을 대결절 부에 구멍을 내어 원위부 골편과 연결하였다. 대개 수술 후 1-2주에 견관절의 수동적 운동을 시작하였다(Fig. 2).

잠김 압박 금속판 고정술에서는 전방 도달법을 이용하여 골절편의 관혈적 정복을 시행 후 K-강선을 이용하여 임시 고정을 하고 이후 잠김 압박 금속판을 이용하여 나사못으로 고정하였다. 회전근개가 붙는 대결절과 소결절 부위의 골절이 동반되어 있는 복잡한 형태의 골절에서는 금속판의 봉합구멍을 통해 비흡수성 봉합사를 이용하여 회전근개를 봉합하여 정복 및 고정을 시행하였다. 팔걸이를 착용하여 고정을 하였고 술 후 1주 이내에 견관절의 수동적 운동을 시작하였다(Fig. 3).

3. 평가방법

수상 당시와 술 후 및 최종 추시 시에 촬영된 견관절의 전·후면 및 측면 X-ray를 분석하여 골절선이 소실되고 골 소주가 연결되는 소견이 보이는 것을 유합되었다고 판단하였으며, 불유합 및

부정유합의 유무를 확인하였다. 골유합 후의 전후면 사진에서 Paavolainen의 방법을 통해 상완골 경간각을 측정하여 상완골 경간각의 회복($130 \pm 10^\circ$) 시는 우수(good), 경간각이 $100-120^\circ$ 시는 보통(fair), 100° 미만시는 불량(poor)으로 평가하였다.

임상적 평가를 위해 Neer의 평가법을 이용하였으며 동통 35점, 기능 30점, 관절 운동 범위 25점, 해부학적인 면을 10점으로 하여 판정하였다. 89점 이상을 우수(excellent), 80점 이상을 양호(good), 70점 이상을 보통(fair), 70점 미만을 불량(poor)으로 판정하였으며 다시 각 군을 65세를 고령의 기준으로 65세 이상과 미만으로 분류하여 Neer의 평가법을 통한 결과를 분석하였다. 불량한 결과에 영향을 미치는 요소들을 분석하기 위하여 나이 및 성별, 수상기전, 수상 후 수술까지 걸린 시간, 경간각, 합병증의 유무, 최종 추시 시 관절 운동 범위를 각각 분류하고 Neer의 평가법을 통해 결과를 분석하였다.

통계분석은 SPSS 통계 프로그램(SPSS for Windows Release 12.0, Chicago, Illinois)을 이용하였으며 환자군의 분포에 대한 평가 및 각 군간의 치료 결과 평가를 위하여 Kolmogorov-Smirnov test와 Chi-square test를, 각 군간의 연령분포와 골유합 시기를 비교하기 위하여 One-way ANOVA test를 이용하여 결과를 통계학적으로 비교 분석하였다. p-value가 0.05 미만이고 신뢰구간이

95%인 경우를 통계적 유의성이 있는 것으로 판정하였다.

결 과

1. 연령, 수상기전, 골절의 분류

전체 평균 연령은 55.3세(18-88)이며 I군 평균 59.1세, II군 평균 51.5세, III군 평균 56.1세로 Kolmogorov-Smirnov test상 $p=0.20$ 으로 정규 분포를 보이며 ANOVA test상 각 군 간 유의할 만한 차이가 없었다($p=0.49$). 수상기전은 서 있는 상태에서 넘어진 정도의 경우를 저 에너지 골절로, 나머지 자동차나 오토바이를 타고 가다 교통사고가 난 경우나 보행 중 발생한 교통사고, 높은 곳에서 떨어져서 수상한 경우를 고 에너지 골절로 분류하였으며 수상기전 사이에는 다소의 차이는 있었으나 통계적으로 유의할 만한 수준은 아니었다($p=0.08$). 53명의 환자에서 36예의 이분 골절, 17예의 삼분 골절이 관찰되었으며 각 군 간의 골절의 분류에 따른 분포는 유의한 차이가 없었다($p=0.65$) (Table 1).

2. 방사선학적 결과

방사선 소견상 I군에서는 전체 16예 중 11예(69%)에서 골유합을 얻었으며 3예에서는 골절부의 재전위가, 2예에서는 불유합이 발생하였다. II군에서는 전체 19예 중 18예(95%)에서 골유합을 얻었으며 1예에서는 불유합이 발생하였고 III군에서는 전체 18예 중 17예(94%)에서 골유합을 얻었으며 1예에서는 불유합이 발생하였다.

평균 골유합 시기는 I군에서 골유합이 이루어진 11예에서 13.8주였으며 II군에서 골유합이 이루어진 18예에서 12.5주, III군에서

골유합이 이루어진 17예에서 11.8주였다. III군이 비교적 빠른 유합기간을 보였으며 이는 I군에 비해 One-way ANOVA 상 유의한 차이($p=0.02$)를 보였으나 II군에 비해서는 유의한 차이($p=0.62$)를 보이지 않았다.

골유합 후의 전후면 사진에서 Paavolainen의 방법을 통해 평가한 경간각은 I군에서 술 후 평균 130° , 최종 추시 시 평균 122° 였으며 II군에서는 술 후 평균 133° , 최종 추시 시 평균 132° , III군에서는 술 후 평균 135° , 최종 추시 시 평균 134° 였다. I군에서 다른 두 군에 비하여 추시 관찰 시 정복 소실이 발생한 것을 알 수 있었다. I군에서 우수가 9예(56%), 보통이 5예(31%), 불량 2예(13%)로 II군의 우수 17예(89%), 보통 2예(11%)와 III군의 우수 17예(94%), 보통 1예(6%)에 비해 불량한 결과를 보였고($p=0.03$) II군과 III군 간에는 유의할 만한 차이를 보이지 않았다($p=0.58$) (Table 2).

3. 임상적 결과

Neer의 평가법 상 I군에서는 우수가 3예, 양호가 6예, 보통이 2예 그리고 불량 1예였고 II군에서는 우수가 4예, 양호가 12예, 보통이 2예였으며 불유합이 발생한 1예에서 불량으로 평가되었다. III군에서는 우수가 6예, 양호가 10예, 보통이 1예였으며 역시 불유합이 발생한 1예에서 불량으로 평가되었다(Table 2). 양호 이상이 I군에서 9예(56%), II군에서 16예(84%), III군에서 16예(89%)로 I군이 II, III군에 비해 불량한 결과를 보였으며(II군 $p=0.03$, III군 $p=0.03$) II군과 III군 간에는 통계학적으로 유의할 만한 차이를 보이지 않았다($p=0.96$).

각 군의 환자들을 65세 이상과 65세 미만으로 분류하여 Neer의 평가법에 따라 임상적 결과를 비교한 결과 65세 이상 환자들은 I군에서 우수 1예, 양호 3예, 불량 4예로 평균 77.2점(양호 이상 50%), II군에서 양호 2예, 보통 2예, 불량 1예로 평균 79.3점(양호 이상 40%), III군에서 우수 2예, 양호 3예, 불량 1예로 85.7점(양호 이상 83%)으로 I, II군에 비해 III군에서 보다 우수한 결과를 보였으나 각 군의 증례 수가 적어 통계학적인 의미를 가지지 못하였다. 65세 미만 환자들은 I군에서 우수 2예, 양호 3예, 보통 2예, 불량 1예로 평균 80.5점(양호 이상 63%), II군에서 우수 4예, 양호 10예로 평균 87.4점(양호 이상 100%), III군에서 우수 4예, 양호 7예, 보통 1예로 평균 85.7점(양호 이상 92%)이었으며 I군에 비해 II, III군이 우수한 결과를 보였으나 통계학적으로 유의하지 못하였다($p=0.24$). 전체 환자들 중 65세 이상 환자들은 평균 79.7점이었으며 65세 미만 환자들은 평균 86.8점으로 65세 이상의 환자들에서 유의하게 불량한 결과를 보였다($p=0.02$). 술 후 최종 추시 시 견관절 운동 범위는 I군에서 평균 전방굴곡 125° , 평균 외전 117° 로 측정되었으며 II군에서 평균 전방굴곡 133° , 평균 외전 126° , III군에서 평균 전방굴곡 145° , 평균 외전 135° 로 측정되었다.

Table 2. Mean Neck Shaft Angle and Neer's Criteria

	CRPP	BFP-TBW	LCP	Total
Number	16	19	18	53
Mean neck shaft angle ($^\circ$)				
Postoperative	130	133	135	133
Last follow-up	122	132	134	130
Good	9	17	17	43
Fair	5	2	1	8
Poor	2	0	0	2
Neer's criteria (unit)	77.9	85.6	86.4	83.5
Excellent	3	4	6	13
Good	6	12	10	28
Fair	2	2	1	5
Poor	5	1	1	7

CRPP, closed reduction and percutaneous pinning; BFP-TBW, bifurcated plate and tension band wiring; LCP, locking compression plate.

4. 합병증

전체 53예 중 12예에서 합병증이 발생하였으며 I군에서 골절부 재전위 3예, 불유합 2예, 부정유합 1예, 경도의 핀 삽입부 감염 3예, II군에서 불유합 1예, 외반변형 1예, III군에서 불유합 1예가 관찰되었다. I군에서 골절부의 재전위가 발생한 3예에서 2예는 잠김 압박 금속판을 이용하여, 나머지 1예는 장력대 강선을 이용하여 재수술을 시행하였다. 불유합이 발생한 2예에서 1예는 Ilizarov 외고정장치를 이용하여 재수술을 시행하였고 나머지 1예는 재수술을 권유하였으나 환자는 큰 불편함이 없으며 고령으로 인하여 수술을 거절하였다. 부정유합 1예는 환자가 재수술을 원하지 않아 대증치료를 하였다. II군에서 불유합이 발생한 1예에서 재수술을 권유하였으나 환자는 재수술을 거절하였다. III군에서 불유합이 발생한 1예의 환자는 고령 및 내과적인 문제로 인하여 재수술을 시행하지 못하여 비수술적 대증치료를 시행하였다. I군에서 발생한 3예의 핀 삽입부의 감염은 경구용 항생제 투여로 큰 문제 없이 치료되었다. II군에서 발생한 외반변형 1예는 운동범위 제한 등의 기타 증상이 없어 경과관찰 하였다. I군에서만 발생하는 경도의 핀 삽입부 감염을 제외하고 각 군간의 합병증 발생률을 비교해 보았다. II군과 III군간의 합병증 발생률은 통계적으로 유의한 차이를 보이지 않았으나($p=0.37$) I군은 다른 두 군에 비해 높은 합병증 발생률을 보였다($p=0.005$).

고찰

Jaberg 등¹⁾은 상완골 근위부 골절을 치료함에 있어 비관혈적 정복과 경피적 핀 고정술을 이용해 95%에서 골유합을 얻었으나 4예(7%)의 핀 삽입부 감염을 보고하였다. 그 이외에도 신경 및 혈관과 관련된 합병증과 관절면 관통, 삽입한 핀의 주변부로의 이동 등의 합병증도 보고되었다.¹²⁾ 본 연구에서는 비관혈적 정복과 경피적 핀 고정술을 이용한 상완골 근위부 골절 치료에서 69%의 골유합율과 3예의 골절부 재전위, 3예의 경도 핀 삽입부 감염이 있었으며 이는 다른 보고들에 비해 불량한 결과를 보였다. 이는 비관혈적 정복과 경피적 핀 고정술이 술기 상 어려우며 좋은 치료 결과를 얻기 위해서는 술자의 경험이 많이 필요하기 때문인 것으로 사료된다.

Neer^{13,14)}는 상완골 근위부 골절의 치료에 장력대 강선 고정술을 이용한 30예에서 11예의 치료 실패를 보고하였으나 86%에서 만족할 만한 결과를 얻을 수 있었다고 보고하였으며, Stableforth¹⁵⁾는 대결절의 골편을 정복하는데 Neer가 사용한 것과 유사한 장력대 강선 고정술을 이용하여 100%에서 만족할 만한 결과를 얻었다고 보고하였다. Flatow 등²⁾은 대결절의 골절이 동반된 이분 골절에서 장력대 강선 고정술을 이용하여 성공적인 치료 결과를 보고한 바 있다. 하지만 이들은 주로 노년층에 효과적이었으며 복합 고 에너지 골절이나 다발성 사지 손상을 입은 젊은 연령층의

환자에게 사용하기에는 적절하지 않다고 하였다.¹²⁾ 본 연구에서는 관혈적 정복 시 연부조직의 박리를 최소화할 수 있도록 부피가 작은 이분골극날 금속판 고정과 내반 변형을 막기 위해 부가적으로 강선 장력대 고정술식으로 치료를 시행하였으며 그 결과 Neer의 평가법 상 16예(84%)에서 양호 이상의 결과를 보였으며 이는 다른 보고들과도 유사한 결과를 보임을 확인할 수 있었다.

여러 저자들에 의해 T-금속판을 이용한 치료에 대한 결과^{8,9,16)}가 보고 되었으며 그 이 외에도 네잎클로버 형의 금속판⁴⁾이나 반관형의 칼날 금속판^{17,18)}을 사용한 치료 결과도 보고 되었으나 이런 금속판과 나사못을 이용한 관혈적 정복술 및 내고정술은 상완골 골두의 괴사 및 불유합, 부정유합, 견봉하 충돌, 내고정물의 파괴와 정복 소실, 불충분한 고정력 등의 문제점을 보였고 이로 인해 잠김 압박 금속판이 개발되었다.¹¹⁾ Fankhauser 등¹¹⁾은 잠김 압박 금속판을 사용하여 상완골 근위부 골절을 치료한 29명의 환자 중 10%에서 근위부 나사못의 정복 소실과 내반변형을 보고하였고 회전근개를 통과시켜 잠김 압박 금속판에 봉합하는 방식으로 근위부 고정력을 증가시키는 방법을 추천하였다. Bjorkenheim 등¹⁰⁾은 평균나이 67세인 고령의 상완골 근위부 골절 환자 72명을 잠김 압박 금속판을 이용하여 치료하였으며 1년간 추시하여 Constant score를 평가한 결과 그 중 36명(50%)에서 우수 또는 양호한 결과를 얻었다. 3예의 골괴사와 2예의 불유합, 19예의 내반 변형이 나타났으며 수술 당시 내반으로 정복이 불량하게 된 경우 골절 고정 실패의 위험성이 증가하는 것으로 보고하였다. Duralde 등¹⁹⁾은 22명의 상완골 근위부 골절 환자를 잠김 압박 금속판을 이용하여 수술하였으며 모든 환자에서 골유합을 얻었고 합병증 또한 발생하지 않았음을 보고하였다. 이런 보고된 결과들이 아직 부족함에도 불구하고 정형외과의사들은 잠김 압박 금속판이 골절의 안정성과 치유를 향상시킨다는 이론적인 장점에 기반하여 복합 상완골 근위부 골절에 잠김 압박 금속판을 사용하기 시작하였다.

상완골 근위부 골절의 유합기간은 저자에 따라 평균 7주에서 14주로 보고^{20,21)}하고 있으며 비관혈적 정복 및 핀 고정술을 사용한 군에서 6-8주,¹⁾ 강선 장력대 고정술을 사용한 군에서 13.5주,²²⁾ 유관 나사못을 사용한 군에서는 수술 후 8-12주,²³⁾ 잠김 압박 금속판을 사용한 군에서 16주¹⁹⁾에서 유합이 이루어지는 등 사용된 수술 방법에 따라 다양한 결과를 보이고 있다. 본 연구에서는 전체 평균 13.2주에 골유합이 이루어졌으며 이는 다른 보고와 유사하였다. 각 군별로 살펴보면 III군이 11.8주로 세 군 중 가장 빠른 유합기간을 보였으며 이는 13.8주의 I군에 비해 통계학적으로 유의한 차이($p=0.001$)를 보였으나 12.5주의 II군에 비해서는 통계학적으로 유의한 차이($p=0.07$)를 보이지 않았다. Paavolainen의 방법을 통해 평가한 경간각은 I군에서 유의하게 불량한 결과를 보였는데($p=0.03$) 술 후 경간각과 최종 추시 시 경간각을 비교해 보면 이는 I군에서 사용한 비관혈적 정복 및 핀 고정술이 술기상 어려

Table 3. Effects of Injury Characteristics and Clinical and Radiographic Results on Neer's Criteria

		Neer's criteria p-value
Age	≥65 vs <65 years	0.02
Sex	Male vs female	0.26
Mechanism	High energy vs low energy	0.9
Surgical timing	>5 vs ≤5 days	0.01
Neck shaft angle	≥120 vs <120°	0.68
History of complication	Complication vs none	0.04
ROM		
Forward flexion	<100 vs >150°	<0.001
Abduction	<100 vs >120°	<0.001

우며 다른 두 수술 방법에 비해 고정력이 약하여 술 후 정복소실이 발생하여 나타난 결과로 사료된다.

저자들은 불량한 결과에 영향을 미치는 요소들을 세분화하여 분석하였다(Table 3). 고령의 환자일수록 골 형성의 감소와 골 흡수의 증가로 인해 전반적인 골량의 감소가 일어나고, 골절과 같은 부가적인 합병증이 급격히 증가한다. 이에 환자 군을 65세 이상의 군과 65세 미만의 군으로 분류하였으며 65세 이상의 고령 환자에서 65세 미만의 환자에 비하여 Neer의 평가법 상 임상적 결과가 불량함을 알 수 있었다($p=0.02$). 고령의 환자에서 임상적 결과가 좋지 못함은 이미 보고된 바 있다.^{24,25} 저자들은 65세 이상에서 다른 두 수술 방법에 비하여 보다 더 견고한 고정력을 가져 조기 운동이 가능한 잠김 압박 금속판 고정술이 보다 우수한 결과를 보일 수 있다고 생각하였고 비교 결과 I, II군에 비해 III군에서 보다 우수한 임상적 결과 및 상완골 경간각을 보였다. 하지만 연구대상이 적어 통계학적 유의성을 얻지 못하였으며 이러한 결론을 위해서는 더 많은 환자군을 대상으로 한 추가 연구가 필요할 것으로 생각한다.

저자들은 임상적 추시 관찰기간이 짧긴 하나 잠김 압박 금속판을 사용한 18명의 환자 중 17명에서 적절한 골유합을 확인하였으며 고 에너지 골절 및 65세 이상의 고령 환자에게 사용되었으나 낮은 합병증 발생률을 보임을 알 수 있었다. 65세 미만의 환자에서는 I군에서 다른 군에 비해 불량한 결과를 보였지만 통계학적으로 유의하지는 못하였다($p=0.24$). 향후 이에 대한 보다 많은 대상을 바탕으로 한 추가적인 연구가 필요할 것으로 생각한다. 수상 후 수술까지의 기간이 5일을 초과하거나 술 후 견관절의 전방 굴곡이나 외전이 10° 미만인 환자들 또한 불량한 결과를 보였다. 수상 후 수술이 지연되는 것은 동반된 내과적 질환으로 인한 경우가 많으며 그것만으로도 불량한 결과를 초래하는 독립 요소로 작용할 수 있다고 생각한다. 또한 술 후 견관절의 운동 범위는 각각의 수술 방법에 따른 견관절의 고정기간과도 연관이 있다고 생

각하며 본 연구에서는 고정력이 약하여 견관절의 고정 기간이 가장 길었던 I군이 II, III군에 비해 불량한 견관절 운동 범위를 보였고, 이것이 불량한 임상적 결과의 한 요소로 작용한 것으로 사료된다.

I군에서 9예, II군에서 2예, III군에서 1예의 합병증이 발생하였고 합병증은 불유합, 부정유합, 외반변형, 골절부 재전위, 경도의 핀 삽입부 감염 등이었으며 4예에서 재수술이 시행되었다. 핀 삽입부 감염의 경우 경피적 핀 고정술을 시행한 I군에서만 발생할 수 있으므로 이를 제외하여 각 군간 비교를 하였으며 II군과 III군간의 합병증 발생률은 통계적으로 유의한 차이를 보이지 않았으나($p=0.37$) I군은 다른 두 군에 비해 합병증 발생률이 높았다($p=0.005$). 상완골 근위부 골절의 중요한 합병증인 상완골 골두의 무혈성 괴사에 있어, Jaberg 등¹⁾은 48명의 환자를 비관혈적 정복 및 핀 고정술로 치료한 결과 10명의 환자에서 부분 또는 완전 상완골 골두 무혈성 괴사가 발생하였음을 보고하였으며 Chen 등²³⁾은 19명의 환자에서 비관혈적 정복 및 핀 고정술로 치료 후 상완골 골두 무혈성 괴사가 전 예에서 발생하지 않았음을 보고하였다. 잠김 압박 금속판을 이용한 경우에 있어서는 Björkenheim 등¹⁰⁾이 72명의 환자에서 3명에게서, Duralde 등¹⁹⁾이 22명의 환자에서 한 예도 발생하지 않았음을 보고하였다. 본 연구에서는 53명의 대상 환자에서 상완골 골두 무혈성 괴사가 발생한 예는 없었다.

본 연구는 몇 가지 한계를 가지고 있다. 첫번째로 상완골 근위부 골절을 치료하는데 있어 최상의 수술 방법을 선택하는 것은 전향적 비교 연구가 본 연구와 같은 후향적인 검토보다 나은 것으로 사료된다. 두번째로 본 연구의 규모가 작아 각 치료군의 결과에 있어 통계적인 차이를 얻을 수 없음이 본 연구의 한계로 작용한다. 상완골 근위부 골절의 대다수가 비수술적인 치료를 하기 때문에 수술적인 치료를 한 예를 모으는데 있어 어려움이 많다. 충분한 수의 환자 집단을 얻기 위해서는 다기관 임상연구가 필요할 것으로 생각된다.

결론

비관혈적 정복 및 경피적 핀 고정술과 이분굴곡날 금속판 및 강선 장력대 고정술, 잠김 압박 금속판 고정술 간의 치료 결과를 비교해보니 잠김 압박 금속판 고정술과 이분굴곡날 금속판 및 강선 장력대 고정술은 비관혈적 정복 및 경피적 핀 고정술에 비해 골유합률 및 골유합기간, 상완골 경간각, 임상적 결과, 합병증 발생률 등에서 보다 우수한 치료 성적을 보였다. 잠김 압박 금속판 고정술과 이분굴곡날 금속판 및 강선 장력대 고정술 간에는 유의할 만한 차이를 보이지 않아 전위된 상완골 근위부 골절에 이 두 수술 방법 모두 유용한 치료 방법이라고 판단된다.

참고문헌

- Jaberg H, Warner JJ, Jakob RP. Percutaneous stabilization of unstable fractures of the humerus. *J Bone Joint Surg Am.* 1992;74:508-15.
- Flatow EL, Cuomo F, Maday MG, Miller SR, McIlveen SJ, Bigliani LU. Open reduction and internal fixation of two-part displaced fractures of the greater tuberosity of the proximal part of the humerus. *J Bone Joint Surg Am.* 1991;73:1213-8.
- Adedapo AO, Ikpeme JO. The results of internal fixation of three- and four-part proximal humeral fractures with the Polar nail. *Injury.* 2001;32:115-21.
- Esser RD. Treatment of three- and four-part fractures of the proximal humerus with a modified cloverleaf plate. *J Orthop Trauma.* 1994;8:15-22.
- Tanner MW, Cofield RH. Prosthetic arthroplasty for fractures and fracture-dislocations of the proximal humerus. *Clin Orthop Relat Res.* 1983;179:116-28.
- Wijgman AJ, Roolker W, Patt TW, Raaymakers EL, Marti RK. Open reduction and internal fixation of three and four-part fractures of the proximal part of the humerus. *J Bone Joint Surg Am.* 2002;84:1919-25.
- Lill H, Hepp P, Korner J, et al. Proximal humeral fractures: how stiff should an implant be? A comparative mechanical study with new implants in human specimens. *Arch Orthop Trauma Surg.* 2003;123:74-81.
- Kristiansen B, Christensen SW. Plate fixation of proximal humeral fractures. *Acta Orthop Scand.* 1986;57:320-3.
- Paavolainen P, Björkenheim JM, Slätis P, Pauku P. Operative treatment of severe proximal humeral fractures. *Acta Orthop Scand.* 1983;54:374-9.
- Björkenheim JM, Pajarinen J, Savolainen V. Internal fixation of proximal humeral fractures with a locking compression plate: a retrospective evaluation of 72 patients followed for a minimum of 1 year. *Acta Orthop Scand.* 2004;75:741-5.
- Fankhauser F, Boldin C, Schippinger G, Haunschmid C, Szyzkowitz R. A new locking plate for unstable fractures of the proximal humerus. *Clin Orthop Relat Res.* 2005;430:176-81.
- Rowles DJ, McGrory JE. Percutaneous pinning of the proximal part of the humerus. An anatomic study. *J Bone Joint Surg Am.* 2001;83:1695-9.
- Neer CS II. Displaced proximal humeral fractures. I. Classification and evaluation. *J Bone Joint Surg Am.* 1970;52:1077-89.
- Neer CS 2nd. Displaced proximal humeral fractures. II. Treatment of three-part and four-part displacement. *J Bone Joint Surg Am.* 1970;52:1090-103.
- Stableforth PG. Four-part fractures of the neck of the humerus. *J Bone Joint Surg Br.* 1984;66:104-8.
- Moda SK, Chadha NS, Sangwan SS, Khurana DK, Dahiya AS, Siwach RC. Open reduction and fixation of proximal humeral fractures and fracture-dislocations. *J Bone Joint Surg Br.* 1990;72:1050-2.
- Kolodziej P, Lee FS, Patel A, et al. Biomechanical evaluation of the schuhli nut. *Clin Orthop Relat Res.* 1998;347:79-85.
- Sehr JR, Szabo RM. Semitubular blade plate for fixation in the proximal humerus. *J Orthop Trauma.* 1988;2:327-32.
- Duralde XA, Leddy LR. The results of ORIF of displaced unstable proximal humeral fractures using a locking plate. *J Shoulder Elbow Surg.* 2010;19:480-8.
- Chung ST, Kim HC, Yoo JH, Cho YJ. Treatment of proximal humeral fractures using modified steinmann pins and tension band wiring. *J Korean Orthop Assoc.* 2004;39:69-74.
- Tamai K, Ohno W, Takemura M, Mashitori H, Hamada J, Saotome K. Treatment of proximal humeral fractures with a new intramedullary nail. *J Orthop Sci.* 2005;10:180-6.
- Tae SK, Jung YB, Song KS. The result of operative treatment in fracture of the proximal humerus. *J Korean Orthop Assoc.* 1999;34:789-95.
- Chen CY, Chao EK, Tu YK, Ueng SW, Shih CH. Closed management and percutaneous fixation of unstable proximal humerus fractures. *J Trauma.* 1998;45:1039-45.
- Martin DP, Engelberg R, Agel J, Swiontkowski MF. Comparison of the Musculoskeletal Function Assessment questionnaire with the Short Form-36, the Western Ontario and McMaster Universities Osteoarthritis Index, and the Sickness Impact Profile health-status measures. *J Bone Joint Surg Am.* 1997;79:1323-35.
- Sallay PI, Reed L. The measurement of normative American Shoulder and Elbow surgeons scores. *J Shoulder Elbow Surg.* 2003;12:622-7.

A Comparative Study of Three Different Fixation Techniques for Displaced Two- and Three-Part Proximal Humeral Fractures

Sang Jin Cheon, M.D., Ji Min Lee, M.D., Jung Sub Lee, M.D., Hui Taek Kim, M.D., and Jeung Tak Suh, M.D.

Department of Orthopedic Surgery, Pusan National University School of Medicine, Busan, Korea

Purpose: To analyze and compare the results of three different surgical methods - closed reduction and percutaneous pinning (Group I), bifurcated plate and tension band wiring (Group II), locking compression plate (Group III), - for displaced two- and three-part proximal humeral fractures.

Materials and Methods: Sixteen patients were treated with a closed reduction and percutaneous pinning, 19 with bifurcated plate and tension band wiring and 18 with locking compression plate. All patients were followed up for more than 1 year, and were reviewed and evaluated with respect to radiological and clinical results. The radiological results were evaluated by bony union and humerus neck shaft angle using the Paavolainen method. The clinical results were evaluated by Neer's evaluation criteria.

Results: Bony union rate, time period to achieve bony union, neck shaft angle and clinical results in Groups II and III were better than those in Group I ($p < 0.05$). There were no significant differences between Groups II and III. We observed trends for worse clinical outcomes in patients older than 65 years compared with those in patients younger than 65 years. Clinical outcome for patients older than 65 years in Group III (average 87.5 points) was better than that for the same age group in Groups I (average 77.2 points) and II (average 79.3 points), but the cohorts were too small to obtain statistical significance. Complication rate in Groups II, III was lower than that in Group I ($p = 0.005$).

Conclusion: The radiological and clinical results in Groups II and III were significantly better than those in Group I, and there were no significant differences between Groups II and III. We thought that bifurcated plate and tension band wiring and locking compression plate were useful surgical methods for displaced two- and three-part proximal humeral fractures.

Key words: proximal humerus, two- and three-part fractures, closed reduction and percutaneous pinning, bifurcated plate and tension band wiring, locking compression plate

Received October 14, 2010 Accepted July 12, 2011

Correspondence to: Sang Jin Cheon, M.D.

Department of Orthopedic Surgery, Pusan National University School of Medicine, 1-10, Ami-dong, Seo-gu, Busan 602-739, Korea

TEL: +82-51-240-7531 FAX: +82-51-247-8395 E-mail: scheon@pusan.ac.kr