

<https://doi.org/10.25208/vdv1220>

Роль наружных ретиноидов в устранении признаков старения кожи

© Альбанова В.И.

Московский областной научно-исследовательский клинический институт им. М.Ф. Владимирского
129110, Россия, г. Москва, ул. Щепкина, д. 61/2, корп. 1

Старение кожи — сложный процесс, в котором принимают участие как внутренние (хроностарение), так и внешние (биологическое старение) факторы. Замедление пролиферативных и иммунных процессов в эпидермисе, уменьшение активности фибробластов и снижение васкуляризации дермы при хроностарении приводят к истончению, сухости, повышенной чувствительности, легкой ранимости кожи и поверхностным морщинам. Воздействие ультрафиолетовых лучей, поллютантов, климата, термических факторов обуславливает дезорганизацию кератиноцитов, усиленный меланогенез, дистрофию коллагена, солнечный эластоз, нарушение микроциркуляции. Основные признаки внешнего старения кожи — глубокие морщины, потеря тургора кожи, пигментация, телеангиэктазии, новообразования.

Среди наружных противозрастных средств ретиноиды занимают лидирующее место, так как устраняют основные признаки старения кожи. Из всей группы ретиноидов наиболее активны ретиноевые кислоты. Однако возможность раздражения кожи ограничивает их применение. Лекарственные и косметические средства с эфирами ретинола (ретинола пальмитатом) обладают минимальным раздражающим действием и могут использоваться как в профилактике старения кожи, так и в устранении его признаков. Пероральное применение изотретиноина в качестве средства против старения кожи нежелательно в связи с множеством возможных побочных эффектов и противопоказаний.

Ключевые слова: старение кожи, ретиноиды, третиноин, изотретиноин, ретинол.

Конфликт интересов: В.И. Альбанова получала гонорары и являлась консультантом/лектором/участником клинических исследований и мероприятий, спонсируемых Фармацевтическим научно-производственным предприятием АО «Ретиноиды».

Источник финансирования: поисково-аналитическая работа поддержана Фармацевтическим научно-производственным предприятием АО «Ретиноиды».

Для цитирования: Альбанова В.И. Роль наружных ретиноидов в устранении признаков старения кожи. Вестник дерматологии и венерологии. 2021;97(4):60–70. doi: <https://doi.org/10.25208/vdv1220>

The role of local retinoids in eliminating signs of skin aging

© Vera I. Albanova

Moscow Regional Scientific Research Clinical Institute named after MF Vladimirsky
Shepkina str., 61/2, bldg 1, 129110, Moscow, Russia

Skin aging is a complex process involving both internal (chronological aging) and external (biological aging) factors. Slowing down the proliferative and immune processes in the epidermis, reducing the activity of fibroblasts and vascularization of the dermis during chronological aging lead to thinning, dryness, hypersensitivity, vulnerability and superficial wrinkles. Exposure to ultraviolet rays, pollutants, climate, and thermal factors cause keratinocyte disorganization, enhanced melanogenesis, collagen dystrophy, solar elastosis, and disorder of microcirculation. The main signs of external skin aging are deep wrinkles, sagging, pigmentation, telangiectasia, skin neoplasms.

Among the local anti-aging agents, retinoids occupy a leading place, as they eliminate the main signs of skin aging. Of the entire group of retinoids, retinoic acids are the most active. However, the possibility of skin irritation limits their use. Therapeutic and cosmetic products with retinol esters (retinol palmitate) have a minimal irritating effect and can be used both for the prevention of skin aging and the elimination of its signs. Oral use of isotretinoin as an anti-aging agent is undesirable due to the many side effects and contraindications.

Keywords: skin aging, retinoids, tretinoin, isotretinoin, retinol.

Conflict of interest: Vera I. Albanova received fees and appeared as an expert/speaker/partaker in clinical trials and medical events sponsored by "Retinoids" JSC.

Source of funding: prospecting and analytical work supported by the Pharmaceutical Research and Production Enterprise "Retinoids" JSC.

For citation: Albanova VI. The role of local retinoids in eliminating signs of skin aging. Vestnik Dermatologii i Venerologii. 2021;97(4):60–70. doi: <https://doi.org/10.25208/vdv1220>

Введение

Старение кожи — естественный процесс, в котором задействованы как внутренние, так и внешние факторы. От их сочетанного действия зависят скорость и степень выраженности старения кожи. Внутреннее (естественное) старение определяется генетической программой («биологическими часами»), наружное — различными воздействиями, среди которых основное влияние оказывает ультрафиолетовое облучение. Основные функции кожи постепенно угасают, а механизмы репарации оказываются несостоятельными.

Изменения кожи — наиболее очевидный признак старения организма. Не приводя к каким-либо функциональным нарушениям, возрастные изменения оказывают значительное влияние на эмоциональную сферу и качество жизни как мужчин, так и женщин. Стремление замедлить процесс старения и избавиться от его явных проявлений характерно для людей любого возраста и очень важно в социальном плане, особенно для женщин.

Цель обзора — обобщение и анализ имеющихся данных по старению кожи и возможности его коррекции с помощью наружных ретиноидов.

1. Основные признаки старения кожи и процессы, приводящие к их развитию

Первые видимые признаки старения появляются примерно с 25 лет, но существуют довольно значительные возрастные колебания в зависимости от возраста старения [1]. Выделяют три типа/варианта старения кожи — хронологический, биологический и видимый.

Хронологическое (внутреннее или естественное) старение кожи — неизбежный физиологический процесс. Чем дольше не заметны признаки старения кожи у родителей, тем дольше не стареет кожа у потомства. Имеют значение и расовые особенности. Так, морщины раньше появляются у женщин-европеек по сравнению с японскими женщинами [2]. На 10 лет позже начинают появляться морщины у китайок по сравнению с француженками, причем у азиаток старение лица наступает резко в 40–50 лет, а у европеек оно бывает постепенным [3]. Кроме того, у азиаток более выражены пигментные пятна [4]. Связанные с возрастом гормональные сдвиги, нарушения углеводного и жирового обмена также определяют выраженность хронологического старения. Дефицит эстрогенов и прогестерона обуславливает разрушение коллагена, атрофию эпидермиса и морщинистость кожи [5]. У женщин в постменопаузе отмечается значительное уменьшение I и III типов коллагена, а также нарушение их соотношения по сравнению с женщинами в пременопаузе (материалом служили биоптаты необлучаемой солнцем кожи 18 и 14 женщин соответственно) [6]. Риск возникновения морщин на лице значительно возрастает с количеством выношенных беременностей и числом лет после наступления менопаузы, а прием препаратов менопаузальной гормональной терапии этот риск снижает (достоверные результаты обследования 186 корейских женщин) [7]. Процесс хронологического старения связан прежде всего с механизмом укорочения длины теломера. С каждым делением клетки ДНК-полимераза не может реплицировать самый последний фрагмент нуклеотидов, поэтому теломеры укорачиваются. Когда теломеры становятся слишком короткими, транскрипция генов

становится невозможной и состарившаяся клетка умирает (апоптоз) [8]. Для кератиноцитов (КЦ) в культуре апоптоз наступает после 50–100 делений [9]. Среди других механизмов репарации ДНК, хромосомные аномалии, точечные мутации внеядерной митохондриальной ДНК, генетические мутации [10, 11].

Хроностарение кожи характеризуется 4 основными процессами: 1) снижением пролиферативных процессов в эпидермисе; 2) уменьшением активности фибробластов (Фбл) в отношении синтеза волокон и внеклеточного матрикса; 3) снижением васкуляризации дермы; 4) изменением иммунных процессов в коже.

Клеточному старению соответствует снижение пролиферативной способности КЦ, Фбл и меланоцитов, что подтверждается повышенной экспрессией в этих клетках маркера пролиферации лизосомальной β -галактозидазы [12]. Снижение пролиферации КЦ приводит к уменьшению их количества и истончению эпидермиса. Базальная мембрана также становится тоньше, ровнее, сглаживаются эпидермальные выросты, в результате уменьшается площадь обмена между дермой и эпидермисом, что еще больше ослабляет процесс пролиферации КЦ. В дерме уменьшается количество Фбл и веществ, которые ими вырабатываются, — коллагена, эластина, основного вещества дермы. Как КЦ, так и Фбл менее активно отвечают на ростовые факторы, коллагеновые и эластические волокна становятся редкими и рыхлыми. Из-за уменьшения синтеза Фбл основного вещества дермы, в том числе гиалуроновой кислоты, обладающей способностью связывать и удерживать молекулы воды, утрачивается увлажненность кожи. С возрастом уменьшается также количество рецепторов к гиалуроновой кислоте на поверхности клеток и усиливается ее разрушение [5].

Уменьшение количества и измененная морфология антиген-представляющих клеток эпидермиса (клетки Лангерганса и Гринштейна) свидетельствуют об ослаблении иммунного ответа на внешние стимулы. В дерме уменьшается количество тучных клеток, также участвующих в иммунном ответе. В сосочковом слое дермы уменьшается количество сосудов [13]. В коже практически перестает вырабатываться витамин D, что связывается с уменьшением субстрата (7-дегидрохолестерина) в КЦ и уменьшением количества самих КЦ [14].

Истончение эпидермиса (как мальпигиевого слоя, так и рогового) влечет за собой нарушение эпидермального барьера, усиление трансэпидермальной потери воды и снижение противостояния внешним влияниям. Кожа становится тонкой, сухой и чувствительной, склонной к покраснению. Утрата эпидермальных выростов ведет к хрупкости, легкой ранимости. Через тонкий эпидермис просвечивают мелкие сосуды кожи, наблюдается изменение цвета кожи на более темный и красный, что особенно заметно у мужчин [13]. Уменьшению количества коллагеновых и эластических волокон соответствуют потеря упругости и поверхностные морщины, снижению активности Фбл — замедление заживления, меланоцитоз — потеря ровной окраски кожи, сокращению количества антиген-представляющих клеток — легкая раздражимость и появление непереносимости наружных средств.

Биологическое (внешнее) старение кожи. Лишь 25–30% всего груза старения обусловлено генетиче-

скими факторами [10]. Процесс биологического старения связан преимущественно с факторами, действующими на кожу извне:

- свет (ультрафиолетовый, инфракрасный и видимый спектры);
- климатические влияния (холод, ветер, влажность и сухость воздуха);
- недостаточное или некачественное питание;
- термические факторы (жаркий климат, профессиональные факторы);
- загрязнение воздуха (сигаретный дым, выхлопные газы, профессиональные факторы);
- контакт с химическими веществами.

Однако такие факторы, как стрессы, хронические заболевания, нарушения сна, курение, также имеют большое значение, причем сочетанное действие различных факторов дает их усиление. Кроме того, одни и те же факторы по-разному и с разной скоростью влияют на старение разных клеток и тканей даже в пределах одного организма, отсюда гипотеза «мозаичности старения» [15]. Люди одного и того же хронологического возраста могут иметь разный биологический возраст. Такие расхождения заставляют искать биомаркеры старения [16]. Апоптоз клеток связан с воспалительными заболеваниями, при которых клетки делятся быстрее и укорочение теломер также происходит быстрее. Другие механизмы включают: образование реактивных форм кислорода (Reactive Oxygen Species, ROS), повреждающих митохондриальную ДНК и вызывающих продукцию матриксных металлопротеиназ (Matrix Metalloproteinases, MMPs), разрушающих внеклеточный матрикс; мутацию p53 — транскрипционного фактора, регулирующего клеточный цикл и выполняющего функцию супрессора образования злокачественных опухолей, вследствие чего стимулируется развитие различных новообразований [11].

Наиболее значимым в процессах старения кожи является воздействие ультрафиолетового облучения (УФО), в связи с чем внешнее старение кожи чаще называют фотостарением, а термины «фотоповреждение» (дерматогелиоз) и «фотостарение» используются как синонимы [17]. Степень и тип фотостарения связаны с фототипом и расовой принадлежностью. УФ-А и УФ-В легко преодолевают эпидермальный барьер, проникая в эпидермис и дерму, где они вступают во взаимодействие с эндогенными хромофорами и фотосенсибилизаторами. В результате образуются реактивные формы кислорода (ROS), повреждающие ДНК, белки и липиды, вызывающие мутации теломер, старение или гибель клеток [18].

Биологический ответ на УФО в виде фотостарения, иммуносупрессии и канцерогенеза является отсроченным и хроническим [19]. Разработано несколько моделей, на которых показано, что субтоксические дозы УФО вызывают старение как Фбл, так и КЦ [19]. Мутации в стволовых клетках затрагивают онкогены типа Ras и супрессоры опухолей типа p53, что может инициировать развитие плоскоклеточного рака. Стареющие Фбл производят преимущественно MMPs, в частности MMP3, обладающую свойствами поддерживающей инвазию опухолевых клеток и обеспечивающей ангиогенез в опухоли [20], а также коллагеназы, желатиназы, стромелизин и эластазы, разрушающие коллагеновые и эластические волокна. Стареющие клетки экспрессируют связанный со старением секреторный фенотип,

что влечет за собой выработку провоспалительных цитокинов, хемокинов, факторов роста и протеаз [20].

Самыми значимыми процессами, которые вызывают формирование свободных радикалов в коже, выступают воспаление и УФО. Свободнорадикальная теория старения, опубликованная в 1956 г. Денхемом Харманом (Denham Harman), полагает, что реактивные формы кислорода инициируют изменения, связанные со старением. Супероксидные анионы вызывают повреждение ДНК, протеинов и липидов, а также реагируют с другими реактивными кислород/азотными соединениями, формируя высокоактивный пероксинитрит. Концентрация супероксидных анионов в стареющих Фбл увеличивается. Дефицит митохондриальной супероксиддисмутазы (антиоксидантного фермента, защищающего от ROS) способствует старению кожи [21].

С УФО и оксидативным стрессом связывается и инфламейджинг — хронический слабовыраженный воспалительный процесс в коже при ее старении [18]. Поврежденные УФО клетки со скоплением в них окисленных липидов распознаются системой комплемента с последующим воспалением, ведущим к активации макрофагов. Перегруженные липидами макрофаги продуцируют провоспалительные цитокины и ROS, поддерживающие воспаление и разрушающие внеклеточный дермальный матрикс [18].

Поллютанты усиливают активность сальных желез, меланогенез, оксидативный стресс, выделяют озон. Изучение влияния на кожу связанного с транспортом загрязнения воздуха твердыми частицами и диоксидом азота показало, что количество лентиги на лице на 25% превышает его на закрытых участках тела, транспортное загрязнение вызывает также глубокие морщины [22]. Той же группой авторов было показано влияние на старение кожи копоти, производимой дизельными двигателями, а также тропосферного озона. Обнаружена ассоциация длительного воздействия озона с глубокими морщинами на лице путем когортного исследования 2013 белых мужчин и женщин в Германии. В то же время не было найдено связи воздействия озона с пигментными пятнами [23].

В эпидермисе, особенно в нижних отделах, при биологическом старении заметна дезорганизация КЦ. Она приводит к появлению чередования участков гиперкератоза и атрофии, расширению устьев сально-волосяных фолликулов и образованию в них роговых пробок, неравномерному скоплению меланина. Роговой слой утолщается за счет сниженного разрушения корнеодесмосом [10]. Экспрессия коллагена VII типа, скрепляющего базальную мембрану эпидермиса с дермой, снижена. Дерма утолщена, выявляются дезорганизация и снижение количества коллагеновых волокон. В нижней части дермы определяются отложения утолщенных, неправильно расположенных эластических волокон с участками их гомогенизации (солнечный эластоз), небольшие воспалительные инфильтраты вокруг измененных волокон. Гликозаминогликаны в дерме распределены неправильно (в зоне скопления эластических волокон вместо сосочкового слоя). В коже увеличивается количество реактивного кислорода и гидроксильных радикалов, снижается активность антиоксидантных ферментов. Количество капилляров, их функциональная активность, микроциркуляция, ангиогенез и сократительная способность сосудов снижены, выявляются расширенные извитые сосуды [8].

Изменения в эпидермисе приводят к огрубению и неравномерной окраске кожи, увеличению размера устьев сально-волосяных фолликулов и заполнению их роговыми пробками [14]; дистрофические изменения коллагена и эластических волокон с уменьшением количества внеклеточного матрикса — к уменьшению упругости и эластичности кожи, формированию глубоких морщин и кожных складок; снижение васкуляризации — к желтовато-сероватому оттенку кожи; расширение и извитость сосудов — к телеангиэктазиям; нарушение меланогенеза — к неравномерной пигментации и появлению солнечного лентиго. Снижение иммунной регуляции, повреждение ультрафиолетовым излучением ДНК и мутации имеют следствием развитие новообразований разных типов — от доброкачественных (себорейный кератоз, мягкие фибромы, акрохордоны, вишневые гемангиомы) до злокачественных (актинический кератоз, злокачественное лентиго, базально- и плоскоклеточный рак, меланома). Новообразования располагаются преимущественно на облучаемых солнцем участках кожи. Нарушение кровообращения вносит вклад в ранимость и замедление заживления в стареющей коже.

Явления фотостарения накладываются на хроностарение, что особенно заметно на открытых участках кожи. Ранее полагали, что фотостарение значительно больше влияет на состояние кожи, чем возрастные процессы, однако исследования показали, что генетические факторы имеют гораздо большее значение, чем можно предполагать [1, 25]. Обследование 332 пар монозиготных и 488 пар гетерозиготных близнецов показало, что с возрастом значимость генетических факторов уменьшается [25].

Для обоих типов старения характерны процессы гликирования — неферментативные реакции ковалентного связывания молекул глюкозы или фруктозы с белками, липидами или нуклеиновыми кислотами. Связывание конечных продуктов гликирования (КПГ) с рецепторами, которые есть во всех типах клеток кожи, активирует синтез митоген- и стресс-индуцированных протеинкиназ, транскрипционного фактора NF-κB (Nuclear Factor κB), что ведет к выработке провоспалительных цитокинов. Накопление КПГ зависит от интенсивности белкового обмена, поэтому длительно живущие белки (например, коллаген, обновление которого может достигать 10 лет) подвергаются изменениям КПГ наиболее интенсивно. Межмолекулярные сшивки коллагеновых волокон меняют их биохимические свойства, что ведет к снижению гибкости, делая их неустойчивыми к механическим воздействиям [26]. Гликированный коллаген резистентен к разрушению MMPs, поэтому с возрастом накапливается и не обновляется. КПГ находят также на эластических волокнах при УФ-индуцированном солнечном эластозе, что влечет за собой снижение эластичности и упругости кожи. В клетках существуют механизмы детоксикации КПГ, однако их экспрессия, в частности глиоксалазы 2 — фермента, гидролизующего промежуточные продукты гликирования, у пожилых людей снижена [27].

Видимый возраст не связан с патогенетическими механизмами старения, он во многом зависит от усилий косметологов, эстетистов и парикмахеров, рационального ухода за кожей, применения декоративной косметики, речи и выразительности мимики. В то же время видимый возраст представляет собой сумму

хронологического и биологического возраста. Старше выглядят курящие мужчины с низким индексом массы тела (ИМТ) и постоянно облучаемым солнцем лицом, женщины с низким ИМТ также выглядят старше [28]. Из всех признаков, определяющих видимый возраст, наиболее значимыми оказались наличие морщин, седых и редких волос и изменение контуров лица (перераспределение жировых отложений). В значительно меньшей степени видимый возраст зависит от нарушенной пигментации [1].

Таким образом, как хронологическое, так и биологическое старение связаны с основными морфогенетическими процессами в коже — пролиферацией, дифференцировкой и апоптозом клеток эпидермиса и дермы. К наиболее важным молекулярным механизмам старения относятся укорочение теломера, окислительный стресс, снижение репарации ДНК, точечные мутации митохондриальной ДНК, повышение частоты хромосомных аномалий, мутации отдельных генов, гликирование, инфламейджинг [18, 29]. Клиническим проявлением старения кожи являются поверхностные и глубокие морщины, потеря тургора и эластичности, кожные складки, желтовато-серый оттенок и бледность кожи, телеангиэктазии, неравномерность пигментации, пигментные пятна и новообразования. Большая часть клинических проявлений не может считаться заболеванием и составляет скорее эстетическую проблему, в то время как такие признаки фотостарения, как новообразования (доброкачественные и злокачественные), представляют собой медицинскую проблему и требуют внимания специалиста.

2. Основные аспекты действия ретиноидов на кожу и возможности их использования при ее старении

Наиболее многообещающие средства борьбы со старением кожи топические ретиноиды — большая группа химических веществ, структурно и функционально близких к витамину А (ретинолу). Семейство ретиноидов включает витамин А (ретинол), его естественные метаболиты (ретиальдегид, ретиновые кислоты, эфиры ретинола), а также синтетические вещества с А-витаминной активностью (этретинат, ацитретин, адапален, тазаротен, бексаротен, селетиноид G, трифаротен).

Ретиноиды связываются с ядерными рецепторами и вызывают транскрипцию генов напрямую или после метаболических превращений. Все ретиноиды липофильны, легко преодолевают клеточную мембрану. Внутри клетки ретинол под влиянием ретинолдегидрогеназы превращается в ретиаль, а ретиаль под действием ретиальдегидрогеназы — в ретиновую кислоту (РК). Первая реакция обратима, вторая необратима. РК в клетке существует в виде трех изомеров — полностью транс-ретиновая кислота (третриноин), 9-цис-ретиновая и 13-цис-ретиновая кислоты (изотретиноин), свободно переходящих друг в друга [30]. При избытке ретинола в клетке он запасается в виде эфиров и расходуется при недостатке. Основные тканевые эффекты ретиноидов опосредованы цитоплазматическими (Cellular Retinoic Acid Binding Protein, CRABP-I и CRABP-II) и ядерными рецепторами к ретиновой кислоте (Retinoid Acid Receptors, RARs). Цитоплазматические рецепторы регулируют внутриклеточное перемещение РК, облегчая ее доступ к ядру и активируя ядерные рецепторы [31]. CRABP-I определяется в дер-

мальных меланоцитах, CRABP-II — преимущественно в супрабазальных КЦ и Фбл. В стареющей человеческой коже CRABP-II экспрессируется в значительно меньших количествах, чем в молодой. Экспериментальные исследования на мышах показали, что недостаток CRABP-II приводит к уменьшению пролиферативной активности КЦ и Фбл, способствует нарушению эпидермального барьера, изменяет сигнальный путь, связанный с трансформирующим фактором роста бета (Transforming Growth Factor beta, TGF β) с последующим сокращением синтеза коллагена фибробластами и усилением его деградации MMP [32]. Ядерные рецепторы (RARs) относятся к семейству ДНК-транскрипционных факторов наряду с рецепторами к стероидам, гормону щитовидной железы и витамину D. RARs включают 3 рецептора — альфа, бета и гамма (RAR α , RAR β и RAR γ), причем в эпидермисе в 90% в связи с ПК участвует RAR γ . Рецепторы RARs работают только в паре, образуя гетеродимеры с другими рецепторами — Retinoid X Receptors (RXRs), также включающими альфа, бета и гамма (RXR α , RXR β и RXR γ), из которых в эпидермисе в 90% в связи участвуют RXR α . Комплекс гетеродимера связывается с участком ДНК, называемым «элементом ответа на ретиноевую кислоту» (Retinoic Acid Response Element, RARE), имеющим транскрипционную активность [30]. ПК быстро разрушается ферментами из семейства цитохрома P450 (Cytochrome Protein, CYP26A1, CYP26B1 и CYP26C1), ее период полужизни всего примерно 1 час [33, 34] (рисунк).

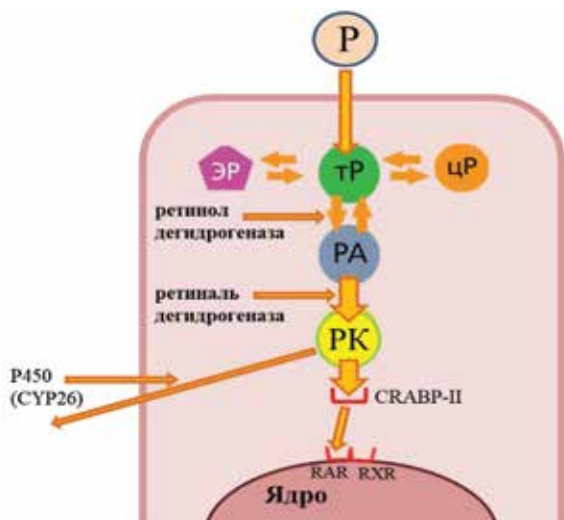


Рисунок. Ретинол (P) проникает через клеточную мембрану, в цитоплазме находится в виде цис- и транс изомеров (цП и тП), под влиянием ретинолдегидрогеназы превращается в ретиальдегид (PA, ретиаль), а затем под влиянием ретиальдегидрогеназы в ретиноевые кислоты (PK). PK связываются с цитоплазматическим рецептором CRABP-II, переносящим их к ядерным рецепторам RAR и RXR. Выведение PK из клетки происходит с участием P450 (CYP26), переводящим их в неактивные метаболиты. Избыток P, находящегося в клетке в виде двух изомеров, накапливается в форме эфиров (ЭР)

Figure. Retinol (P) penetrates the cell membrane, it is in the cytoplasm in the form of cis and trans isomers (цП and тП), under the influence of retinol dehydrogenase it is converted into retinaldehyde (PA, retinal), and then under the influence of retinaldehyde dehydrogenase into retinoic acids (PK). PK bind to the cytoplasmic receptor CRABP-II, which transports them to the nuclear receptors RAR and RXR. Excretion of PK from the cell occurs with the participation of P450 (CYP26), converting them into inactive metabolites. P excess, which is in the cell in the form of 2 isomers, accumulates in the form of ethers (ЭР)

Морфологические признаки действия ретиноидов на КЦ — утолщение эпидермиса, восстановление компактного рогового слоя, на меланоциты — блокада транспорта меланина в КЦ и уменьшение активности стимулированных УФО меланоцитов, на Фбл — увеличение количества гликозаминогликанов в дерме, синтеза коллагена и эластина, усиление васкуляризации и синтеза тканевых ингибиторов MMPs, сокращение синтеза MMPs.

Активно участвуя в процессах пролиферации, дифференцировки, образовании межклеточных связей, иммуномодуляции и противоопухолевой защиты, ретиноиды способны не только восстанавливать поврежденную УФ кожу, но и предотвращать фотостарение. А в последние годы появились данные, что им подвластно и хроностарение [35]. Ретиноиды ингибируют канцерогенез, подавляют предраковые изменения, опухолевый рост и инвазию за счет негеномной или неканонической активности ПК, которая заключается в нетранскрипционной активации регуляторных белков и сигнальных путей, включая протеинкиназы, известные своим участием в канцерогенезе и опухолевой прогрессии [31, 36].

Связываясь с ядерными рецепторами, ретиноиды оказывают влияние на основные процессы, приводящие к старению кожи, что позволяет применять их как для профилактики, так и для устранения признаков старения.

3. Сравнительная оценка действия ретиноидов на основные признаки старения кожи

Из наружных ретиноидов против старения кожи могут использоваться третиноин, изотретиноин, ретиальдегид, ретинол, эфиры ретинола, адапален и тазаротен. Ретиноиды 4-го поколения (селетиноид G и трифаротен) до настоящего времени в этом аспекте не изучены.

Противовозрастная активность третиноина, естественного метаболита ретинола, замечена А. Клигманом и соавт. (1984 г.) и к настоящему времени наиболее изучена. Эффекты крема с третиноином 0,05%, по данным световой и электронной микроскопии, включали замещение атрофичного эпидермиса нормальным, устранение роговых отложений в устьях волосяных фолликулов, дисплазии и атипии КЦ, признаков актинического кератоза, равномерное распределение меланина, образование нового коллагена в сосочковом слое дермы и новых сосудов (ангиогенез). Физиологические параметры включали усиление кровотока, дермального клиренса, усиление трансэпидермальной потери воды, проницаемости и реактивности кожи [37]. В первые 3–4 мес. применения третиноина изменения касаются главным образом эпидермиса и заключаются в его утолщении и уплотнении рогового слоя [38]. Стимуляция пролиферации КЦ связывается со специфическим эпидермальным c-Jun транскрипционным фактором [39]. В дерме активируются сигнальные пути фактора роста соединительной ткани (Connective Tissue Growth Factor, CTGF) и TGF- β и подавляется Smad7, ингибирующий этот путь в Фбл [39]. Показана блокада синтеза MMPs (коллагеназы и желатиназы), что предотвращает разрушение коллагена [40]. Клинически изменения кожи (разглаживание неглубоких мелких морщин, уменьшение пигментации, улучшение упругости и текстуры) становятся очевидными только через 6 мес. Более длительное применение третиноина еще больше улучшает состояние кожи — разглаживаются как мелкие, так и более глубокие

морщины, улучшается тургор кожи, цвет лица, исчезают пигментные пятна, кожа становится ровной. Морфологически таким эффектам соответствуют дермальные изменения — утолщение дермы, формирование нового коллагена, исчезновение дистрофически измененного коллагена, уменьшение количества меланина в эпидермисе. Толщина эпидермиса соответствует нормальной [14]. Исследование влияния третиноина на хроностарение на необлучаемых солнцем участках (внутренняя поверхность бедер) у 6 женщин в течение 9 мес. не выявило сколько-нибудь заметного клинического улучшения, хотя гистологически отмечалось увеличение толщины эпидермиса, удлинение эпидермальных выростов, снижение вакуолизации меланоцитов, в дерме ангиогенез, продукция эластических волокон и гликозаминогликанов, а ультраструктурно — увеличение количества крепящих фибрилл (коллаген VII типа) [41]. Поскольку для получения противовозрастного эффекта требуется длительное время, с целью его сокращения исследованы более высокие концентрации третиноина. Раствор третиноина 0,25% наносили через день 2 недели, а затем ежедневно ($n = 50$). Через 4–6 нед. клинически было заметно уменьшение поверхностных морщин и пигментных пятен, улучшение эластичности и гидратации подобно результатам, достигнутым через 6–12 мес. применения крема 0,05% [42]. Метаанализ 12 исследований показал, что наружное применение крема с третиноином в концентрации выше, чем 0,02%, благоприятно влияет на кожу женщин со слабо и сильно выраженным фотостарением на лице и предплечьях [17].

Наружное использование изотретиноина (ИТ) 0,05% и 0,1% приводило к сходному с третиноином эффекту примерно в те же сроки [43], но без столь заметного, как у третиноина, раздражающего эффекта [43, 44]. Показана эффективность применения 0,1% крема с ИТ 1 раз в день в течение 36 недель у 323 участников с умеренными до выраженных возрастными изменениями кожи лица, предплечий и кистей [45]. У 66% из 44 пациентов явления актинического кератоза сокращались более чем на 1/3 [46]. В России наружные препараты

с ИТ включают ретиноевую мазь 0,05% и 0,1%, а также раствор Ретасол®, содержащий 0,025% ИТ.

Попытки отыскать «волшебную таблетку» от старения привели к использованию перорального ИТ. В разных исследованиях низкие дозы (10–20 мг) назначали 2–3 раза в неделю в течение 3 мес. женщинам как в постменопаузе, так и в пременопаузе, во всех случаях получен положительный клинический результат (таблица).

Через 2–3 месяца отмечались эффект уменьшения неглубоких морщин, улучшение цвета лица, повышение эластичности кожи и снижение пигментации [34, 46–50]. Сравнительное исследование эффективности низких доз ИТ (20 мг/сут) и наружного третиноина 0,05% не показало каких-либо преимуществ одного или другого после 6 мес. применения у 24 пациентов с фотостарением [50].

Ретинол и его эфиры занимают ведущее место в противовозрастной косметике.

Хотя ретинол в 20 раз менее активен, чем третиноин [51, 52], его длительное применение приводит к сходным изменениями стареющей кожи как клинически, так и гистологически [53]. Ретинол 1% уже через неделю вызывает снижение выработки фибробластами MMPs [54]. При воздействии ретинола 0,04% в культуре дермальных Фбл увеличивались экспрессия гена эластина и образование эластических волокон [55]. Низкая доза (0,1%) ретинола вызывала пролиферацию КЦ *ex vivo* и *in vivo*, утолщение эпидермиса и уменьшала признаки старения, что связывается с усилением экспрессии CRABP-II и гепарин-связывающего эпидермального фактора роста (Heparin-Binding Epidermal Growth Factor, HBEGF) без значительного нарушения эпидермального барьера ($n = 48$) [56]. У 36 пожилых женщин (средний возраст 87 лет) лосьон с ретинолом 0,4% и его основу наносили на правую или левую руку 3 раза в неделю 24 нед. Было заметно уменьшение мелких поверхностных морщин, характерных для хроностарения. Предполагалось, что за уменьшение морщин ответственно индуцирование выработки гликозаминогликанов и коллагена. При большем синтезе внеклеточного дермаль-

Таблица. Исследования эффективности перорального ИТ при старении кожи
Table. Research on the effectiveness of oral isotretinoin in aging skin

Доза ИТ, кратность и продолжительность приема	Количество участников	Морфологические изменения	Ссылки
10–20 мг 3 р/нед. 2 мес.	60	Не определялись	Hernandez-Perez E et al. [33]
20 мг 3 р/нед. 3 мес.	50	Уменьшение признаков фотостарения у 20 пациентов	Kalil CL et al. [46]
10 и 20 мг 2–3 р/нед. 3 мес.	30	Увеличение количества коллагена и уменьшение эластических волокон	Rabello-Fonseca RM et al. [47]
20 мг 3 р/нед. 3 мес.	16	Отсутствие значительных микроскопических изменений, повышение экспрессии в эпидермисе p53	Bagatin E et al. [48]
20 мг 3 р/нед. 3 мес.	20	У 65% женщин в пременопаузе выявлены положительные изменения в распределении и толщине эластических волокон, у 60% — увеличение густоты коллагеновых волокон с 51,2 до 57,4% ($p = 0,004$)	Bravo BS et al. [49]
20 мг 3 р/нед. 3 мес.	24	Уменьшение толщины рогового слоя, увеличение толщины эпидермиса, снижение эластоза, увеличение экспрессии p53 в эпидермисе и увеличение количества коллагена I типа в дерме	Bagatin E et al. [50]

ного матрикса стареющая кожа наряду с улучшенным внешним видом с большей вероятностью выдержит повреждение [57].

Таким образом, ретинол оказывает омолаживающий эффект и влияние на все аспекты старения кожи, не вызывая нарушений эпидермального барьера. Оптимальная концентрация ретинола, оказывающая противозростной эффект и не вызывающая раздражения, не определена [58]. Крайняя нестабильность ретинола с распадом и образованием неактивных соединений ограничивает его использование в домашнем уходе. Значительно более стабильны эфиры ретинола — пальмитат, ацетат, пропионат. Однако при старении кожи они значительно уступают в эффективности как чистому ретинолу, так и РК [14], поэтому их более рационально использовать для профилактики. В РФ лекарственными средствами с ретинола пальмитатом являются мази Видестим® (содержит 0,5% ретинола пальмитата), Радевит® актив и Редецил® (содержат 1% ретинола пальмитата).

Ретинальдегид (РА, ретиналь) — промежуточный метаболит ретинола в клетке. Его влияние на фотостарение аналогично РК и по срокам существенно не отличается [14].

Тазаротен при нанесении на кожу быстро метаболизируется в тазаротеновую кислоту. Его связывание с рецепторами к РК отличается селективностью — из 3 типов рецепторов он связывается с RAR-бета и гамма и не образует гетеродимера с RXR. Несмотря на это, тазаротен обладает всеми свойствами РК, вызывая сокращение поверхностных и глубоких морщин, пигментных пятен, лентиги, грубости кожи. Показано, что изменения наступают быстрее, чем при использовании третиноина, но к 6 мес. применения эффект становится одинаковым [59, 60]. После 2 недель использования тазаротена поддаются терапии нарушения пигментации, после 4 недель — поверхностные морщины, после 12 недель — грубые морщины, эластоз, расширение устьев волосяных фолликулов [61]. Крем с тазаротеном в концентрации от 0,01 до 0,1% благоприятно влияет только на умеренно выраженное фотостарение лица [17].

Адапален подобно тазаротену связывается с RAR-бета и гамма. Гель с адапаленом вызывает осветление кожи и пятен солнечного лентиги, эффект со временем усиливается. Через 9 мес. применения уменьшаются поверхностные морщины и признаки фотостарения [62].

Селетиноид G улучшает состояние соединительной ткани, предотвращает повреждение УФ-В лучами КЦ и улучшает заживление стареющей кожи [63].

Сочетание наружных ретиноидов с аппаратными методами и пилингами находит свое место в устранении признаков старения кожи. Сочетанное применение третиноина и фракционного углекислотного лазера было более эффективно, чем оба метода по отдельности (через 3 недели увеличивались толщина дермы, содержание оксипролина и экспрессия мРНК проколлагена III типа) [64]. Крем с ретинолом 0,3% был успешно использован в подготовке к применению фракционного фототермолиза на эрбиевом лазере [65]. Тот же крем был эффективен в комплексной терапии старения кожи вместе с ретиноловым пилингом и скинбустером [66].

Исследования эффективности наружных ретиноидов показали сходный характер действия в большей

мере в отношении фотостарения и несколько меньше и позже в отношении хроностарения. Наиболее эффективны в устранении возрастных признаков были РК, скорость наступления омолаживающего эффекта зависела от концентрации активных веществ. Уступают им по силе действия предшественники РК — ретинальдегид, ретинол и эфиры ретинола, что, по-видимому, связано с возможностью клеток расходовать их согласно потребностям и запасать в форме эфиров ретинола. Синтетические ретиноиды (адапален, тазаротен) оказывают на кожу сходное с РК действие, но для коррекции дермальных изменений требуется больше времени. Исследования эффективности малых доз перорального ИТ в отношении старения кожи показали, что положительные клинические изменения возникают раньше, чем при наружном применении, что подтверждается морфологически. Однако пероральный прием ограничивается множественными противопоказаниями, особенно актуальными в пожилом возрасте, когда, как правило, присутствует избыточный вес и соматические заболевания. Поскольку наружное применение ИТ дает такой же эффект при более длительном применении и не обладает недостатками пероральных форм, его применение предпочтительнее.

4. Ограничения использования наружных ретиноидов в устранении признаков старения кожи

Наиболее выразительной и частой побочной реакцией на любые наружные ретиноиды является ретиноевый дерматит — ирритантный контактный дерматит, характеризующийся субъективно зудом, жжением и повышенной чувствительностью кожи, а объективно эритемой, шелушением, трещинами кожи возле глаз и в уголках рта. Дерматит наступает обычно в начале второй недели применения наружных препаратов и у большинства пациентов в дальнейшем угасает или становится слабовыраженным. Однако иногда он бывает выражен особенно резко или сопровождается весь период лечения. Раздражающие свойства ретиноидов ограничивают их использование как в косметических продуктах, так и в лекарственных препаратах. Анализ 12 исследований показал, что любые концентрации третиноина вызвали раздражающий эффект в виде эритемы, шелушения, сухости, жжения и пощипывания. [17]. У применявших наружно крем с изотретиноином 0,1% раздражение наблюдалось только у 5–10% пациентов ($n = 100$) [45]. Дерматит более выражен при использовании третиноина и тазаротена по сравнению с изотретиноином, адапаленом, ретинолом, эфирами ретинола и ретинальдегидом [14]. Ретиноиды четвертого поколения селетиноид G и трифаротен связываются только с RAR-γ и за счет этого, как полагают, в меньшей степени вызывают раздражение кожи [64], однако исследования пока единичны. Как в работах А. Клигман, так и в отечественных исследованиях [41, 42, 67] показано, что кожа быстро адаптируется к высоким концентрациям наружных ретиноидов и через 2 недели эритема стихает, хотя шелушение может сохраняться более длительное время. Значительно реже дерматит наблюдается у применяющих эфиры ретинола, но и эффективность их слабее. Для устранения дерматита существует несколько подходов: замена одного средства на другое; смена лекарственной формы, например раствора на гель или крем; уменьшение концентрации или более редкое применение; дополнительное использование

мягких увлажняющих средств с растительными противовоспалительными компонентами (алоэ вера, глициретиновая кислота, экстракты гинкго, колы и др.); кратковременное применение слабых или средней силы топических глюкокортикостероидов. Среди возможных путей избежать ретиноевого дерматита также разработка систем доставки ретиноидов в кожу, с помощью которых достигается постепенное высвобождение активных веществ, например, наночастиц, микроэмульсий, липосом и др. Ведется поиск веществ, сходных с ретиноидами по действию и активности, но не обладающих раздражающим эффектом. Среди средств этого ряда бакучиол — растительное извлечение из семян псоралеи лецинолистной. В сравнительном исследовании с ретинолом 1% у 50 добровольцев на протяжении 12 мес. показано, что при одном и том же омолаживающем эффекте бакучиол переносился кожей лучше, чем ретинол, вызывал покраснение кожи к 4-й неделе, которое затем стихало [68].

Из других факторов, которые могут ограничивать применение наружных ретиноидов, следует отметить фоточувствительность и тератогенность. Во время применения ретиноидов с целью омоложения кожи необходимо избегать интенсивной инсоляции, ультрафиолетового излучения и использовать фотозащитные средства. При условии соблюдения этого правила наружные ретиноиды в летний период не отменяются. Женщинам, не вышедшим из детородного возраста, рекомендуется воздержаться от применения ретиноидов во время беременности и лактации.

Заключение

Старение кожи — сложный процесс, в котором принимают участие разные механизмы. В связи с этим нет единого подхода к устранению признаков старения кожи, и наилучший эффект дает комбинированное воздействие. В омоложении кожи используются косметические процедуры (пилинги, микронидлинг, контурная пластика), нехирургические аппаратные методы (неаблативные лазеры, радиочастотные и ультразвуковые процедуры, микродермабразия), хирургические методы (аблативные лазеры, дермабразия, нитевой лифтинг, пластические операции), а также многообразные средства ухода. Среди наружных фармакологических противозростных средств ретиноиды занимают лидирующее место, так как устраняют основные признаки старения кожи. Из всей группы ретиноидов наиболее выраженным действием обладают ретиноевые кислоты. Однако возможность раздражающего действия может быть причиной применения менее активных, но лучше переносимых средств. Лекарственные и косметические средства с ретинолом и эфирами ретинола (ретинола пальмитатом) лучше переносятся и могут использоваться в профилактике старения кожи и устранения его признаков. Существует несколько способов избежать или смягчить ретиноевый дерматит — наиболее частое побочное действие ретиноидов. Пероральное применение изотретиноина в качестве средства против старения кожи нежелательно в связи с множеством побочных эффектов и противопоказаний, что особенно актуально у пациентов пожилого возраста. ■

Литература/References

- Gunn DA, Rexbye H, Griffiths CE, Murray PG, Fereday A, Catt SD, et al. Why some women look young for their age. *PLoS One*. 2009;4(12):e8021. doi: 10.1371/journal.pone.0008021
- Tsukahara K, Fujimura T, Yoshida Y, Kitahara T, Hotta M, Moriwaki S, et al. Comparison of age-related changes in wrinkling and sagging of the skin in Caucasian females and in Japanese females. *J Cosmet Sci*. 2004;55(4):351-371.
- Nouveau-Richard S, Yang Z, Mac-Mary S, Li L, Bastien P, Tardy I, et al. Skin ageing: a comparison between Chinese and European populations. A pilot study. *J Dermatol Sci*. 2005;40(3):187-193. doi: 10.1016/j.jdermsci.2005.06.006
- Goh SH. The treatment of visible signs of senescence: the Asian experience. *Br J Dermatol*. 1990;122 Suppl 35:105-109. doi: 10.1111/j.1365-2133.1990.tb16134.x
- Papakonstantinou E, Roth M, Karakiulakis G. Hyaluronic acid: A key molecule in skin aging. *Dermatoendocrinol*. 2012;4(3):253-258. doi: 10.4161/derm.21923
- Affinito P, Palomba S, Sorrentino C, Di Carlo C, Bifulco G, Arienzo MP, et al. Effects of postmenopausal hypoestrogenism on skin collagen. *Maturitas*. 1999;33(3):239-247. doi: 10.1016/s0378-5122(99)00077-8
- Youn CS, Kwon OS, Won CH, Hwang EJ, Park BJ, Eun HC, et al. Effect of pregnancy and menopause on facial wrinkling in women. *Acta Derm Venereol*. 2003;83(6):419-424. doi: 10.1080/00015550310015464
- Gilchrist BA. Photoaging. *J Invest Dermatol*. 2013;133(E1):E2-6. doi: 10.1038/skinbio.2013.176
- Kohl E, Steinbauer J, Landthaler M, Szeimies RM. Skin ageing. *J Eur Acad Dermatol Venereol*. 2011;25(8):873-884. doi: 10.1111/j.1468-3083.2010.03963.x
- Makrantonaki E, Zouboulis CC, William J. Cunliffe Scientific Awards. Characteristics and pathomechanisms of endogenously aged skin. *Dermatology*. 2007;214(4):352-360. doi: 10.1159/000100890
- Sreedhar A, Aguilera-Aguirre L, Singh KK. Mitochondria in skin health, aging, and disease. *Cell Death Dis*. 2020;11(6):444. doi: 10.1038/s41419-020-2649-z
- Dimri GP, Lee X, Basile G, Acosta M, Scott G, Roskelley C, et al. A biomarker that identifies senescent human cells in culture and in aging skin in vivo. *Proc Natl Acad Sci USA*. 1995;92(20):9363-9367. doi: 10.1073/pnas.92.20.9363
- Kelly RI, Pearse R, Bull RH, Leveque JL, de Rigal J, Mortimer PS. The effects of aging on the cutaneous microvasculature. *J Am Acad Dermatol*. 1995;33(5 Pt 1):749-756. doi: 10.1016/0190-9622(95)91812-4
- Mukherjee S, Date A, Patravale V, Korting HC, Roeder A, Weindl G. Retinoids in the treatment of skin aging: an overview of clinical efficacy and safety. *Clin Interv Aging*. 2006;1(4):327-348. doi: 10.2147/ciia.2006.1.4.327
- Cevenini E, Invidia L, Lescai F, Salvioli S, Tieri P, Castellani G, et al. Human models of aging and longevity. *Expert Opin Biol Ther*. 2008;8(9):1393-1405. doi: 10.1517/14712598.8.9.1393
- Capri M, Moreno-Villanueva M, Cevenini E, Pini E, Scurti M, Borelli V, et al. MARK-AGE population: From the human model to new insights. *Mech Ageing Dev*. 2015;151:13-17. doi: 10.1016/j.mad.2015.03.010
- Samuel M, Brooke RC, Hollis S, Griffiths CE. Interventions for photodamaged skin. *Cochrane Database Syst Rev*. 2005;(1):CD001782. doi: 10.1002/14651858.CD001782.pub2

18. Debacq-Chainiaux F, Leduc C, Verbeke A, Toussaint O. UV, stress and aging. *Dermatoendocrinol.* 2012;4(3):236–40. doi: 10.4161/derm.23652
19. Campisi J. Aging, cellular senescence, and cancer. *Annu Rev Physiol.* 2013;75:685–705. doi: 10.1146/annurev-physiol-030212-183653
20. Treiber N, Maity P, Singh K, Ferchiu F, Wlaschek M, Scharffetter-Kochanek K. The role of manganese superoxide dismutase in skin aging. *Dermatoendocrinol.* 2012;4(3):232–235. doi: 10.4161/derm.21819
21. Zhang S, Duan E. Fighting against Aging: The Way from Bench to Bedside. *Cell Transplant.* 2018;27(5):729–738. doi: 10.1177/0963689717725755
22. Hüls A, Vierkötter A, Gao W, Krämer U, Yang Y, Ding A, et al. Traffic-Related Air Pollution Contributes to Development of Facial Lentigines: Further Epidemiological Evidence from Caucasians and Asians. *J Invest Dermatol.* 2016;136(5):1053–1056. doi: 10.1016/j.jid.2015.12.045
23. Fuks KB, Hüls A, Sugiri D, Altug H, Vierkötter A, Abramson MJ, et al. Tropospheric ozone and skin aging: Results from two German cohort studies. *Environ Int.* 2011;124:139–144. doi: 10.1016/j.envint.2018.12.047
24. Chung JH, Kang S, Varani J, Lin J, Fisher GJ, Voorhees JJ. Decreased extracellular-signal-regulated kinase and increased stress-activated MAP kinase activities in aged human skin in vivo. *J Invest Dermatol.* 2000;115(2):177–82. doi: 10.1046/j.1523-1747.2000.00009.x
25. Shekar SN, Luciano M, Duffy DL, Martin NG. Genetic and environmental influences on skin pattern deterioration. *J Invest Dermatol.* 2005;125(6):1119–1129. doi: 10.1111/j.0022-202X.2005.23961.x
26. Gkogkolou P, Böhm M. Advanced glycation end products: Key players in skin aging? *Dermatoendocrinol.* 2012;4(3):259–70. doi: 10.4161/derm.22028
27. Farrar MD. Advanced glycation end products in skin ageing and photoageing: what are the implications for epidermal function? *Exp Dermatol.* 2016;25(12):947–948. doi: 10.1111/exd.13076
28. Rexbye H, Petersen I, Johansens M, Kliitkou L, Jeune B, Christensen K. Influence of environmental factors on facial ageing. *Age Ageing.* 2003;35(2):110–115. doi: 10.1093/ageing/afj031
29. Quan T, Fisher GJ. Role of Age-Associated Alterations of the Dermal Extracellular Matrix Microenvironment in Human Skin Aging: A Mini-Review. *Gerontology.* 2015;61(5):427–434. doi: 10.1159/000371708
30. Ghyselincx NB, Duyster G. Retinoic acid signaling pathways. *Development.* 2019;146(13):dev167502. doi: 10.1242/dev.167502
31. Еникеев А.Д., Комельков А.В., Аксельрод М.Е., Чевкина Е.М. Неканоническая активность ретиноевой кислоты как возможный механизм формирования резистентности злокачественных клеток к ретиноидной терапии. *Российский биотерапевтический журнал* 2019;18(4):43–49. [Enikeev AD, Komel'kov AV, Aksel'rod ME, Chevkina EM. Nekanonicheskaja ak-tivnost' retinoevoj kisloty kak vozmozhnyj mehanizm formirovanija rezistentnosti zlokachestvennyh kletok k retinoidnoj terapii. *Rossijskij bioterapevti-cheskij zhurnal* 2019;18(4):43–49 (In Russ.)] doi: 10.17650/1726-9784-2019-18-4-43-50
32. Bielli A, Sciolli MG, D'Amico F, Tarquini C, Agostinelli S, Costanza G, et al. Cellular retinoic acid binding protein-II expression and its potential role in skin aging. *Aging (Albany NY).* 2019;11(6):1619–1632. doi: 10.18632/aging.101813
33. Hernandez-Perez E, Khawaja HA, Alvarez TY. Oral isotretinoin as part of the treatment of cutaneous aging. *Dermatol Surg.* 2000;26(7):649–652. doi: 10.1046/j.1524-4725.2000.99210.x
34. Pennimpede T, Cameron DA, MacLean GA, Li H, Abu-Abed S, Petkovich M. The role of CYP26 enzymes in defining appropriate retinoic acid exposure during embryogenesis. *Birth Defects Res A Clin Mol Teratol.* 2010;88(10):883–894. doi: 10.1002/bdra.20709
35. Singh M, Griffiths CE. The use of retinoids in the treatment of photoaging. *Dermatol Ther.* 2006;19(5):297–305. doi: 10.1111/j.1529-8019.2006.00087.x
36. Brtko J. Retinoids, rexinoids and their cognate nuclear receptors: character and their role in chemoprevention of selected malignant diseases. *Biomed Pap Med Fac Univ Palacky Olomouc Czech Repub.* 2007;151(2):187–194. doi: 10.5507/bp.2007.033
37. Kligman AM, Grove GL, Hirose R, Leyden JJ. Topical tretinoin for photoaged skin. *J Am Acad Dermatol.* 1986;15:836–859. doi: 10.1016/s0190-9622(86)70242-9
38. Shao Y, He T, Fisher GJ, Voorhees JJ, Quan T. Molecular basis of retinol anti-ageing properties in naturally aged human skin in vivo. *Int J Cosmet Sci.* 2017;39(1):56–65. doi: 10.1111/ics.12348
39. Fisher GJ, Datta SC, Talwar HS, Wang ZQ, Varani J, Kang S, et al. Molecular basis of sun-induced premature skin ageing and retinoid antagonism. *Nature.* 1996;379(6563):335–9. doi: 10.1038/379335a0
40. Kligman AM, Dogadkina D, Lavker RM. Effects of topical tretinoin on the non-sun exposed protected skin of the elderly. *J Am Acad Dermatol.* 1993;29:25–33. doi: 10.1016/0190-9622(93)70147-1
41. Kligman DE, Sadiq I, Pagnoni A, Stoudemayer T, Kligman AM. High-strength tretinoin: a method for rapid retinization of facial skin. *J Am Acad Dermatol.* 1998;39(2 Pt 3):S93-7. doi: 10.1016/s0190-9622(98)70454-2
42. Armstrong RB, Lesiewicz J, Harvey G, Lee LF, Spoehr KT, Zultak M. Clinical panel assessment of photodamaged skin treated with isotretinoin using photographs. *Arch Dermatol.* 1992;128(3):352–356.
43. Sendagorta E, Lesiewicz J, Armstrong RB. Topical isotretinoin for photodamaged skin. *J Am Acad Dermatol.* 1992;27(Suppl):S15–18. doi: 10.1016/s0190-9622(08)80254-x
44. Maddin S, Lauharanta J, Agache P, Burrows L, Zultak M, Bulger L. Isotretinoin improves the appearance of photodamaged skin: Results of a 36 week, multicenter, double blind, placebo controlled trial. *J Am Acad Dermatol.* 2000;42:56–63. doi: 10.1016/s0190-9622(00)90009-4
45. Alirezai M, Dupuy P, Amblard P, Kalis B, Souteyrand P, Frappaz A, et al. Clinical evaluation of topical isotretinoin in the treatment of actinic keratoses. *J Am Acad Dermatol.* 1994;30(3):447–451. doi: 10.1016/s0190-9622(94)70054-0
46. Kalil CL, Fachinello FZ, Lamb FM, Comunello LN. Use of oral isotretinoin in photoaging therapy. *Skinmed.* 2008; 7(1):10–14. doi: 10.1111/j.1540-9740.2007.07145.x
47. Rabello-Fonseca RM, Azulay DR, Luiz RR, Mandarim-de-Lacerda CA, Cuzzi T, Manela-Azulay M. Oral isotretinoin in photoaging: clinical and histopathological evidence of efficacy of an off-label indication. *J Eur Acad Dermatol Venereol.* 2009;23:115–123. doi: 10.1111/j.1468-3083.2008.02947.x
48. Bagatin E, Parada MO, Miot HA, Hassun KM, Michalany N, Talarico S. A randomized and controlled trial about the use of oral isotretinoin for photoaging. *Int J Dermatol.* 2010;49(2):207–214. doi: 10.1111/j.1365-4632.2009.04310.x
49. Bravo BS, Azulay DR, Luiz RR, Mandarim-De-Lacerda CA, Cuzzi T, Azulay MM. Oral isotretinoin in photoaging: objective histological evidence of efficacy and durability. *An Bras Dermatol.* 2015;90(4):479–486. doi: 10.1590/abd1806-4841.20153703
50. Bagatin E, Guadanhim LR, Enokihara MM, Sanudo A, Talarico S, Miot HA, Gibson L. Low-dose oral isotretinoin versus topical retinoic acid for photoaging: a randomized, comparative study. *Int J Dermatol.* 2014;53(1):114–122. doi: 10.1111/ijd.12191
51. Kurlandsky SB, Xiao JH, Duell EA, Voorhees JJ, Fisher GJ. Biological activity of all-trans retinol requires metabolic conversion to all-trans retinoic acid and is mediated through activation of nuclear retinoid receptors in human keratinocytes. *J Biol Chem.* 1994;269(52):32821–32827.
52. Kang S, Duell EA, Fisher GJ, Datta SC, Wang ZQ, Reddy AP, et al. Application of retinol to human skin in vivo induces epidermal hyperplasia and cellular retinoid binding proteins characteristic of retinoic acid but without measurable retinoic acid levels or irritation. *J Invest Dermatol.* 1995;105(4):549–556. doi: 10.1111/1523-1747.ep12323445
53. Piérard-Franchimont C, Castelli D, Cromphaut IV. Tensile properties and contours of aging facial skin. A controlled double-blind comparative study of the effects of retinol, melibiose-lactose and their association. *Skin Res Technol.* 1998;4:237–243. doi: 10.1111/j.1600-0846.1998.tb00116.x
54. Varani J, Warner RL, Gharaee-Kermani M, Phan SH, Kang S, Chung JH, et al. Vitamin A antagonizes decreased cell growth and

elevated collagen-degrading matrix metalloproteinases and stimulates collagen accumulation in naturally aged human skin. *J Invest Dermatol.* 2000;114(3):480–486. doi: 10.1046/j.1523-1747.2000.00902.x

55. Rossetti D, Kielmanowicz MG, Vigodman S, Hu YP, Chen N, Nkengne A, et al. A novel anti-ageing mechanism for retinol: induction of dermal elastin synthesis and elastin fibre formation. *Int J Cosmet Sci.* 2011;33(1):62–69. doi: 10.1111/j.1468-2494.2010.00588.x

56. Bellemère G, Stamatatos GN, Bruère V, Bertin C, Issachar N, Oddos T. Antiaging action of retinol: from molecular to clinical. *Skin Pharmacol Physiol.* 2009;22:200–209. doi: 10.1159/000231525

57. Kafi R, Kwak HS, Schumacher WE, Cho S, Hanft VN, Hamilton TA, et al. Improvement of naturally aged skin with vitamin A (retinol). *Arch Dermatol.* 2007;143(5):606–612. doi: 10.1001/archderm.143.5.606

58. Zasada M, Budzisz E. Retinoids: active molecules influencing skin structure formation in cosmetic and dermatological treatments. *Postepy Dermatol Alergol.* 2019;36(4):392–397.

59. Kang S, Leyden JJ, Lowe NJ, Ortonne JP, Phillips TJ, Weinstein GD, et al. Tazarotene cream for the treatment of facial photodamage. *Arch Dermatol.* 2001;137:1597–1604. doi: 10.1001/archderm.137.12.1597

60. Kang S, Krueger GG, Tanghetti EA, Lew-Kaya D, Sefton J, Walker PS, et al. A multicenter, randomized, double-blind trial of tazarotene 0.1% cream in the treatment of photodamage. *J Am Acad Dermatol.* 2005;52:268–274. doi: 10.1016/j.jaad.2004.06.021

61. Phillips TJ, Gottlieb AB, Leyden JJ, Lowe NJ, Lew-Kaya DA, Sefton J, et al. Efficacy of 0.1% tazarotene cream for the treatment of photodamage. A 12-month multicenter, randomized trial. *Arch Dermatol.* 2002;138:1486–1493. doi: 10.1001/archderm.138.11.1486

62. Kang S, Goldfarb M, Weiss J, Metz RD, Hamilton TA, Voorhees JJ et al. Assessment of adapalene gel for the treatment of actinic keratoses and lentigines: A randomized trial. *J Am Acad Dermatol.* 2003;49:83–90. doi: 10.1067/mjd.2003.451

63. Lee ES, Ahn Y, Bae IH, Min D, Park NH, Jung W, et al. Synthetic Retinoid Seletinoid G Improves Skin Barrier Function through Wound Healing and Collagen Realignment in Human Skin Equivalents. *Int J Mol Sci.* 2020;21(9):3198. doi: 10.3390/ijms21093198

64. Qu Y, Ma WY, Sun Q. The comparison of the rejuvenation effects on the skin of Wistar rats between 10600 nm CO2 fractional laser and retinoic acid. *Eur Rev Med Pharmacol Sci.* 2017;21(8):1952–1958.

65. Губанова Е.И., Дьяченко Ю.Ю., Родина М.Ю., Колиева М.Х. Коррекция возрастных изменений кожи лица с применением крема на основе ретинола и фракционного фототермолиза. Экспериментальная и клиническая дерматокосметология. 2001(1);10–17. [Gubanova EI, D'jachenko JuJu, Rodina MJu, Kolieva MH. Korrekcija vozrastnyh izmenenij kozhi lica s primeneniem krema na osnove retinola i frakcionnogo fototermoliza. Jeksperimental'naja i klinicheskaja dermatokosmetologija. 2001(1);10–17 (In Russ.)]

66. Вавилова А.А. Дифференцированная терапия хроностарения и фотоповреждения кожи скринбустерами и ретиноидами. Дисс. канд. мед. наук. 2019, 131 с. [Vavilova AA. Differencirovannaja terapija hronostarenija i fotopovrezhdenija kozhi skrinbusterami i retinoidami. Diss. kand.med nauk. 2019, 131 s. (In Russ.)].

67. Ноздрин В.И., Альбанова В.И., Сазыкина Л.Н. Морфогенетический подход к лечению угрей ретиноидами. Москва: Издательство ЗАО ФНПП «Ретиноиды», 2004, 151 с. [Nozdrin VI, Al'banova VI, Sazykina LN. Morfogeneticheskij podhod k le-cheniju ugrej retinoidami. Moscow: Izdatelstvo ZAO FNPP «Retinoidy», 2004, 151 s. (In Russ.)]

68. Dhaliwal S, Rybak I, Ellis SR, Notay M, Trivedi M, Burney W, et al. Prospective, randomized, double-blind assessment of topical bakuchiol and retinol for facial photoaging. *Br J Dermatol.* 2019;180(2):289–296. doi: 10.1111/bjd.16918

Информация об авторе

Вера Игоревна Альбанова — д.м.н., профессор; адрес: Россия, 121108, г. Москва, ул. Кастанаевская, д. 60, кв. 61; ORCID iD: <https://orcid.org/0000-0001-8688-7578>; eLibrary SPIN: 5548-5359; e-mail: albanova@rambler.ru

Information about the author

Vera I. Albanova — MD, Dr. Sci. (Med.); Professor; address: 60 Kastanaevskaya street, 61, 121108, Moscow, Russia; ORCID iD: <https://orcid.org/0000-0001-8688-7578>; eLibrary SPIN: 5548-5359; e-mail: albanova@rambler.ru

Статья поступила в редакцию: 15.03.2021
Принята к публикации: 30.07.2021
Дата публикации: 15.08.2021

Submitted: 15.03.2021
Accepted: 30.07.2021
Published: 15.08.2021