

OLGU SUNUMU

Jejunal divertikülit perforasyonu: Üç olgu sunumu

Perforation of jejunal diverticulitis: Report of three cases

Tarkan Ünek¹, Tufan Egeli¹, Mücahit Özbilgin¹, Özgül Sağol², Koray Atıla¹

Jejunal divertikülozis; nadir görülmesi, belirti ve fizik muayene bulgularındaki değişkenlik nedeniyle, modern görüntüleme yöntemleri kullanılmasına rağmen günümüzde hala tanı konulması güç hastalıklardandır. Özellikle jejunal divertikülit perforasyonu gelişen olgularda, gecikmiş tanıya bağlı morbidite ve mortalite oranları yüksek seyretmektedir. Bu nedenle, özellikle yaşlı hastalarda açıklanamayan akut batın nedenleri arasında düşünülerek, hızla cerrahi olarak tedavi edilmelidir. Bu yazıda cerrahi tedavi uygulanmış üç jejunal divertikülit perforasyonu olgusu sunulmaktadır.

Anahtar Kelimeler: Jejunal hastalıklar, divertikülit, perforasyon, akut karın

GİRİŞ

Jejunal divertikülozis, ilk defa 1794'de Sommering ve Bailie tarafından tanımlanan nadir görülen bir hastalıktır (1). Görülme sıklığı %0.06-%5 oranındadır (2, 3). Prevalansı yaşla doğru orantılı olarak artmakta, 6. ve 7. dekadlarda en üst düzeye ulaşmaktadır. Hastaların yaklaşık %80'inin 70 yaş ve üzerinde olduğu bildirilmektedir (4-6). Jejunal divertiküller genellikle asemptomatik seyirlidir ancak, karın ağrısı, bulantı, kusma ve malabsorpsiyona neden olabilir (7). Ayrıca divertikülit, perforasyon, intestinal kanama ve barsak tıkanıklığı gibi akut komplikasyonlara yol açabilir. Bu komplikasyonlar içinde en sık görülen divertikülit perforasyonu olup, jejunal divertikülitli (JD) hastaların %2.3-6.4'ünde görülmektedir (8). Bu nedenle akut karınlı hastanın değerlendirilmesinde akıldan bulundurulması gereken durumlardandır.

OLGU SUNUMLARI

Jejunal divertikülit perforasyonu nedeniyle, Dokuz Eylül Üniversitesi Tıp Fakültesi Genel Cerra-

hi Anabilim Dalında 2008-2010 yılları arasında üç hasta tedavi edildi. Hastaların bilgileri prospektif olarak toplandı. Hastaların demografik verileri, klinik bulguları, tanı yöntemleri, ameliyat tipleri ve ameliyat sonrası komplikasyonları değerlendirildi. Hastalardan bilgilendirme sonrası yazılı onam alındı. Hastaların demografik özellikleri Tablo 1'de gösterilmiştir. Hastaların 2'si erkek, 1'i kadındı ve yaş ortalaması, 73'tü (64-82). Ortalama vücut kitle indeksi (VKİ) 26.35 (23.26-29.76) kg/m²ydi. Hastaların tamamında hipertansiyon (HT), bir hastada kronik obstrüktif akciğer hastalığı (KOA) ve bir hastada da konjestif kalp yetmezliği (KKY) mevcuttu. İki hastada ASA skoru 2, 1 hastada 3'tü. Hiçbir hastanın geçirilmiş karın cerrahisi öyküsü yoktu.

Hastaların klinik özellikleri, tanı yöntemleri ve tedavi bilgileri Tablo 2'de gösterilmiştir. Tüm hastalarda karın ağrısı yakınması vardı, ancak karın ağrısının yerleşimi her hastada farklıydı (Tablo 2). İki hastada karın ağrısına ek olarak

¹Dokuz Eylül Üniversitesi Tıp Fakültesi, Genel Cerrahi Anabilim Dalı, İzmir, Türkiye

²Dokuz Eylül Üniversitesi Tıp Fakültesi, Patoloji Anabilim Dalı, İzmir, Türkiye

Dr. Tufan Egeli
E-posta: tufanegeli@gmail.com

Makale Geliş Tarihi: 17.07.2012
Makale Kabul Tarihi: 20.09.2012

Bu olgu sunumu, 18. Ulusal Cerrahi Kongresi'nde (23-27 Mayıs 2012, İzmir, Türkiye) poster olarak sunulmuştur.

Tablo 1. Hastaların demografik özellikleri

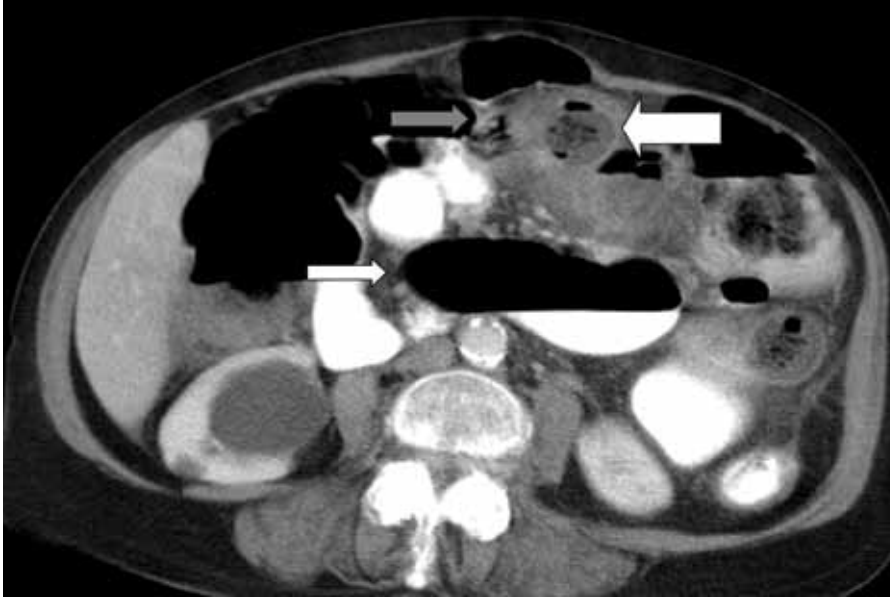Hasta No	Yaş/Cinsiyet	VKİ (kg/m ²)	Ek Hastalık	ASA Skoru
1	73/K	26.02	HT	2
2	64/E	29.76	HT, KOA	2
3	82/E	23.26	HT, KKY	3

VKİ: Vücut kitle indeksi, ASA: American Society of Anesthesiology, HT: Hipertansiyon, KOA: Kronik obstrüktif akciğer hastalığı, KKY: Konjestif kalp yetmezliği

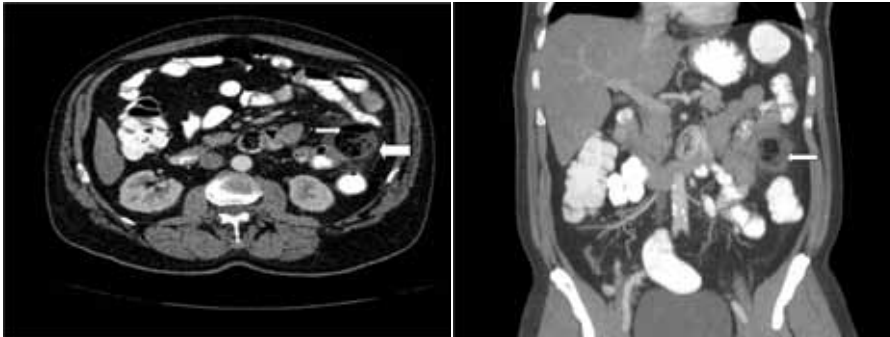
Tablo 2. Hastaların klinik özellikleri, tanı yöntemleri ve tedavi bilgileri

Hasta No	Yakınma	Karın ağrısı yeri	Lökosit (mm ³)	Görüntüleme yöntemi	Ameliyat öncesi tanı	Ameliyat bulgusu	Ameliyat tipi	Ameliyat süresi (dk)	Yatış süresi (gün)
1	Karın ağrısı, bulantı	Yaygın	13900	PAAG ADKG Karın US Karın BT	İnvajinasyon ve perforasyon	Yaygın peritonit, Çoğul JD, JDP	40 cm jejunum rezeksiyonu ve yan yana JJ	125	10
2	Karın ağrısı	Sol alt kadranda	13400	PAAG ADBG Karın US Karın BT	İnce barsakta divertikül perforasyonu	Yaygın peritonit, soliter JD, JDP	15 cm jejunum rezeksiyonu ve yan yana JJ	105	4
3	Karın ağrısı, bulantı, kusma, gaz-gaita çıkaramama kolesistektomi	Sağ üst kadranda	26000	PAAG ADKG Karın US Karın BT	Kolelitiazis, akut kolesistit	Safra kesesi hidropsu ve kolelitiazis Yaygın peritonit, JDP	50 cm jejunum rezeksiyonu ve yan yana JJ	185	11

BK: Lökosit, PAAG: Posterior anterior akciğer grafisi, ADKG: Ayakta direk karın grafisi, US: Ultrasonografi, BT: Bilgisayarlı tomografi, JD: Jejunal divertikül, JDP: Jejunal divertikül perforasyonu, JJ: Jejunojejunostomi



Resim 1. Olgu 1'de ince barsak anslarında ileus görünümü (ince beyaz ok), invajinasyon (kalın beyaz ok) ve ince barsak mezosunda serbest hava görünümü (gri ok)

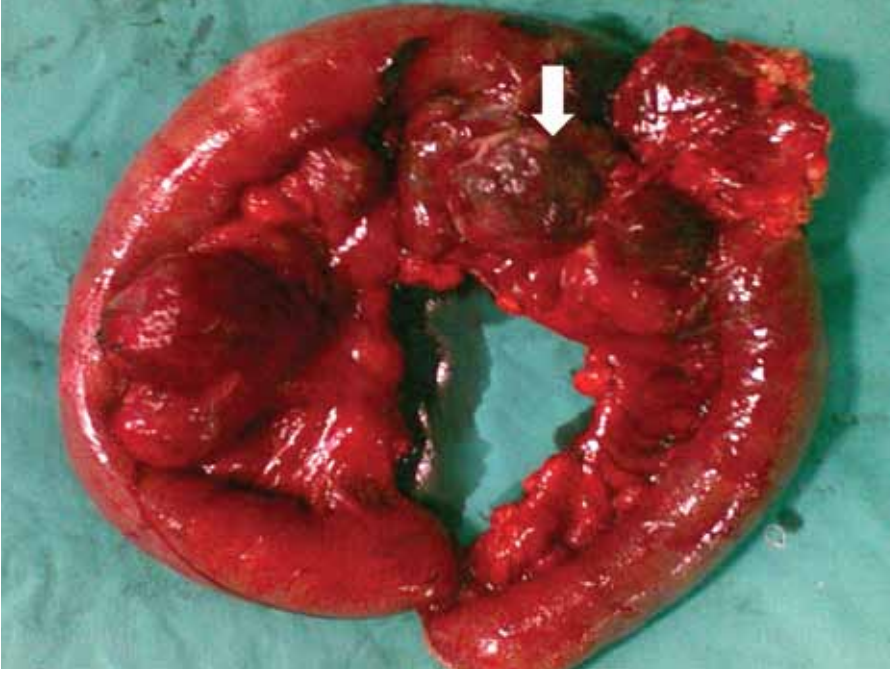


Resim 2. a) Olgu 2'de batın BT'de transvers kesitte jejunal divertikül (ince beyaz ok) ve ince barsak mezosunda serbest hava görünümü (kalın beyaz ok), b) Olgu 2'de batın BT'de koronal kesitte jejunal divertikül (ince beyaz ok)

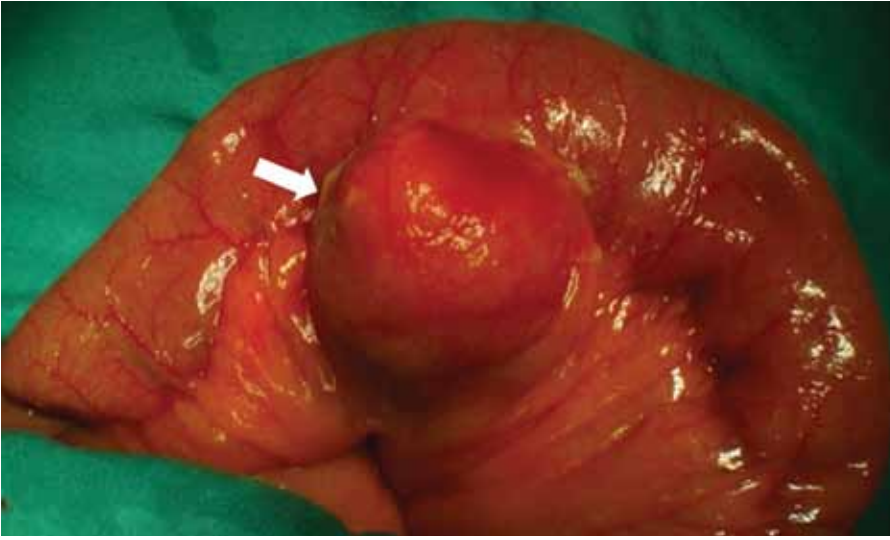bulantı varken, sadece 1 hastada kusma ve gaz-gaita çıkaramama yakınmaları mevcuttu. İlk hastada tüm karında yaygın duyarlılık, defans, rebound ve tahta karın mevcuttu. Diğer iki hastadan birinde sol alt kadranda, diğerinde ise sağ üst kadranda lokalize duyarlılık ve defans vardı. Hiçbir hastada ateş yüksekliği, taşikardi ve hipotansiyon yoktu.

Ortalama lökosit değeri 17767 (13400-26000)/mm³tü. Üç hastada diğer tüm hematolojik ve kan biyokimyası incelemeleri (karaciğer ve böbrek fonksiyon testleri, elektrolitler, glukoz) normaldi.

Görüntüleme yöntemi olarak ayakta direk karın grafisi (ADKG), posterior-anterior akciğer grafisi (PAAG), karın ultrasonografisi (US), batın bilgisayarlı tomografisi (BT) kullanıldı. Tüm hastalarda PAAG ve ADKG yapılmasına rağmen, hiçbir hastada batın içi serbest hava görülmedi ve patolojik bulguya rastlanmadı. Karın US'de, ilk hastada rektovajinal fossada az miktarda serbest sıvı saptanırken, ikinci hastada patolojik bir bulgu görülmedi; üçüncü hastada ise safra kesesinde hidrops, perikolesistik sıvı dışında patolojik bir bulguya rastlanmadı. Bahsedilen görüntüleme yöntemleri ile hastaların klinik bulgularını açıklamak yetersiz bulunduğundan, karın BT yapıldı. Birinci olguda, karın BT'de ince barsak anslarında ileus, invajinasyon, ince barsak mezosunda serbest hava görünümü ve sigmoid ko-



Resim 3. Birinci olguda jejunumda çoğul divertiküller ve bir divertikülde divertikülit perforasyon görünümü (Beyaz ok)



Resim 4. İkinci olguda tek jejunal divertikülde divertikülit ve perforasyon (Beyaz ok)

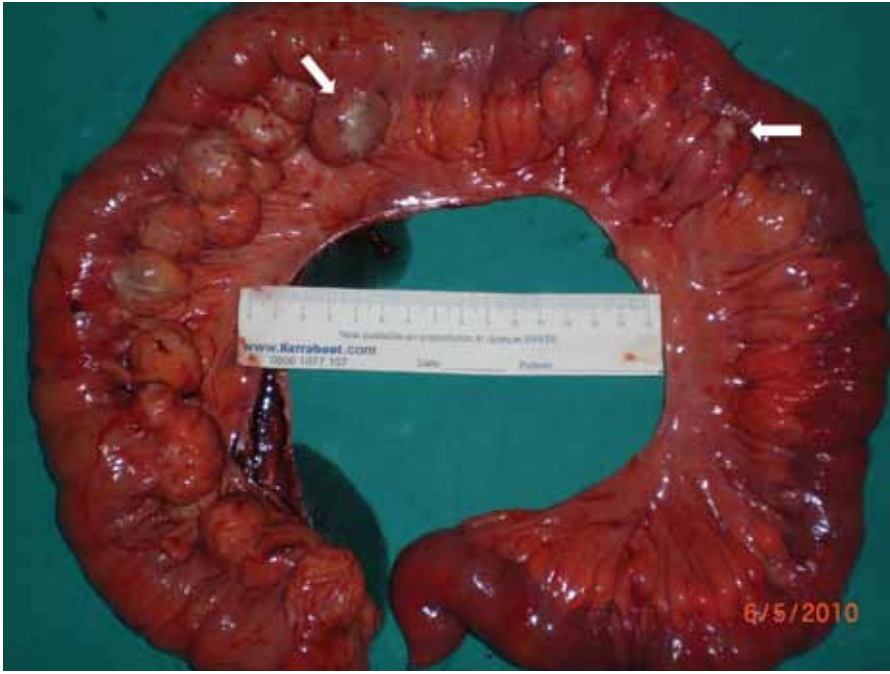londa yaygın divertiküller saptanırken; üçüncü olguda safra kesesinde hidrops ve perikolesistik sıvı dışında bir bulgu görülmedi (Resim 1). Jejunal divertikül, divertikülit ve buna bağlı perforasyonu işaret eden karın içi serbest hava sadece ikinci olguda görüldü (Resim 2).

Hastaların hepsinde akut karın bulgularının varlığı nedeniyle acil batın eksplozasyonuna karar verildi. Tüm hastalara iv sıvı ve ikili antibiyotik tedavisi (seftriakson 1 g 2x1 iv, metranidazol 3x500 mg iv) başlandı, derin ven trombozu profilaksisi (varis çorabı, düşük mole-

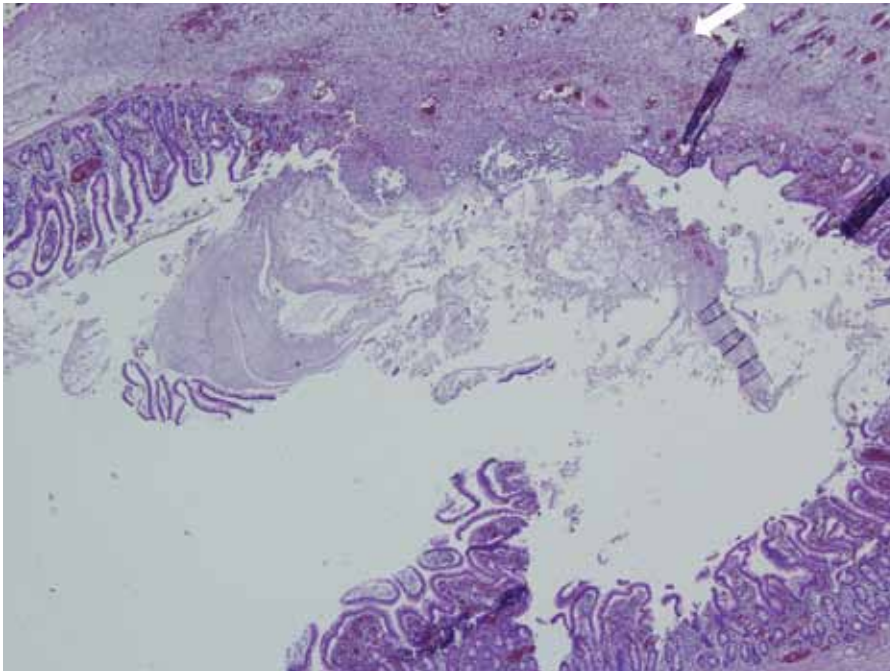
küler ağırlıklı heparin-DMAH) uygulandı. Birinci olguda, karın açıldığında yaygın peritonit, Treitz ligamentinden itibaren 20 cm'den itibaren 30 cm'lik segment içinde çoğul divertiküller ve bu divertiküllerden birinde perforasyon saptanarak (Resim 3), 40 cm'lik ince barsak rezeksiyonu ve elle çift kat yanyana jejunujejunostomi (JJ) uygulandı. Karın yıkandıktan sonra, dren konularak kapatıldı. İkinci olguda karın sol üst kadranda lokalize peritonit, bu bölgede ince barsak ansları arasında serbest sıvı, Treitz ligamentinden itibaren 60 cm'de

yer alan tek divertikülde inflamasyon ve perforasyon görülerek (Resim 4), 15 cm'lik segmenter ince barsak rezeksiyonu ve elle çift kat yanyana JJ uygulandı. Bu olguda karın BT'de saptanan sigmoid kolondaki divertiküllerde herhangi bir patolojiye rastlanmadı ve batın yıkanmasından sonra hasta dren yerleştirilerek kapatıldı. Son olguda, ön tanı olarak kolelitiazise bağlı akut kolesistit düşünüldüğü için laparoskopi uygulandı. Laparoskopide, karında yaygın peritonit, safra kesesinde olasılıkla peritonite sekonder olduğu düşünülen hidrops olduğu görüldü; proksimal jejunal anlarda inflame görünümde çoğul divertiküller saptanması üzerine laparotomiye geçildi. Laparotomide Treitz ligamentinden sonra 15. cm'den başlayan ve yaklaşık 45 cm boyunca devam eden çoğul divertiküller ve iki divertikülde perforasyon gözlemlendi (Resim 5). Divertikülleri içeren 50 cm'lik jejunum segmenti rezeke edilerek elle çift kat yanyana JJ uygulandı. Hastanın safra kesesindeki ileri derece hidrops ve duvarındaki yaygın ödem nedeniyle kolesistektomi yapıldı, karın yıkanması sonrası dren konularak ameliyat sonlandırıldı.

Ameliyat sonrası dönemde 3 hastada herhangi bir komplikasyon görülmedi. Ancak, hastaların ileri yaşta olması, 1 ve 3. hastalardaki yaygın peritonit nedeniyle 10 gün uygulanan antibiyotik (tazobaktam 4x4.5 g/gün) tedavisi nedeniyle iyileşme süreci uzadı ve ortalama yatış süresi 8.3 (4-11) gün olarak saptandı. Tüm hastalara ameliyat sonrası 10 gün boyunca DMHA subkütan olarak verildi (İkinci hastanın yatış süresi 4 gün olmasına rağmen DMHA tedavisine taburculuk sonrası 2 hafta devam edildi.). İkinci hastada ameliyat sonrası 10. ayda orta hat kesisinde insizyonel herni gelişti ve bu herni polipropilen yama kullanılarak onarıldı. Aynı hasta ameliyat sonrası 32. ayda sigmoid divertikülit nedeniyle tekrar yatırılarak antibiyoterapi ve konservatif izlem sonrası taburcu edildi. Bu hastaya divertikülit atağından 6 hafta sonra yapılan kolonoskopide sigmoid kolonda çoğul divertiküller dışında bir bulgu görülmedi. Diğer iki hastada uzun dönemde herhangi bir komplikasyon ortaya çıkmadı. Hastaların tümünde rezeke edilen ince barsak piyeslerinin patolojik incelemesinde divertikülit tanısı konuldu (Resim 6).



Resim 5. Üçüncü olguda çok sayıda jejunal divertiküller ve ikisinde perforasyon (Beyaz oklar)



Resim 6. Üçüncü olguda jejunal divertikül mukozasında ülserasyon ve inflamasyon bulguları (40x, Hematoksilen-Eozin)

TARTIŞMA

Jejunal divertikülozis tüm ince barsak divertiküllerinin %8'ini oluşturur ve insidansı otopsi serilerinde %0.06-%5, radyolojik incelemelerde %0.02-%2.3 olarak bildirilmektedir (2, 3, 9). Sıklıkla 40 yaş üzerinde görülür ve olguların %80'i 70 yaş ve üzerindedir (4-6). Jejunal divertiküller hemen her zaman jejunumun mezenterik kenarında vaza

rektaların giriş yerinde yerleşirler (10). Patolojik olarak Meckel divertikülünde görüldenden farklı olarak, sadece ince barsağın mukoza, submukoza ve bazen de ince bir tabaka halinde seroza tabakalarını içerir. Kas tabakası bulunmadığı için "psödodivertikül" olarak adlandırılırlar (11). Divertiküllerin oluşum nedeni net olmamakla birlikte; peristaltizm anormallikleri, barsak diskine-

zisi ve yüksek intralüminal basınç gibi faktörlerin patogenezi rol oynadıkları düşünülmektedir (12, 13). Çoğu ince barsak divertikülünün edinsel pulsiyon divertikülü olması, duodenal ve kolonik divertiküllerle birlikte görülmesi bu teorileri destekler niteliktedir (14).

Jejunal divertiküller, genellikle asemptomatik seyreder, ancak bazen aralıklı karın ağrısı, bulantı, kusma ve malabsorpsiyona neden olabilir (7). Divertiküllerin yaygınlığına bağlı olarak, divertikülit, perforasyon, intestinal kanama ve barsak tıkanıklığı gibi komplikasyonlar görülebilir. Divertikülit, divertikül lümeninin tıkanması sonrasında ortaya çıkan bakteriyel staz ve lokalize inflamasyon ile oluşmaktadır. Divertikülit gelişen hastalarda perforasyon ve buna bağlı peritonit, mekanik barsak tıkanıklığı ve fistülizasyon ortaya çıkabilir. Perforasyonla birlikte akut divertikülit, jejunoileal divertiküllerin en sık komplikasyonu olup, tüm komplikasyonlarında %33-53'ünü oluşturmaktadır (15-17). Divertikülit sonrası perforasyon görülmemesi oldukça nadirdir (18). Jejunal divertiküllerde, divertikülit perforasyonu görülme sıklığı %2.3-6.4'tür (8). Perforasyonun en sık nedeni akut nekrotizan inflamatuvar reaksiyondur (%82), bunu karın duvarına künt travma (%12) ve yabancı bir cisim tarafından divertikül duvarının delinmesi (%6) izlemektedir (18). Literatürde kokain kullanımı sonrası oluşan bir JDP olgusu da bildirilmiştir (19).

Jejunal divertikülit perforasyonu değişken ve nonspesifik bulguları nedeniyle akut karına neden olan akut apandisit, akut kolesistit, akut pankreatit, peptik ülser perforasyonu ve kolonik divertikülit ile karışabilmektedir (20). Bu nedenle ameliyat öncesinde doğru tanı koyma oranı oldukça düşük olmaktadır (8, 13). Özellikle yaşlı hastalarda ve perforasyonun sınırlandırıldığı olgularda fizik bakı bulguları belirgin olmayabilir, bu durumda tanı gecikmesine bağlı olarak komplikasyon sıklığı artabilir (21).

Jejunal divertikülit perforasyonu tanısında kullanılan ayakta/yatarak çekilen karın grafileri ya da PAAG serbest havayı gösterme dışında ek bulgu vermemektedir ve bu bulgu oldukça nadirdir (7, 21). Bizim olgularımızda da direkt karın ve akciğer grafilerinde perforasyona rağmen karın içi serbest hava izlenmemiştir.

Ultrasonografide ise jejunal divertiküller, jejunumla devamlılığı olan, hipoeoik düzensiz sınırlı lezyonlar olarak görülmektedir (22). Literatürde perforasyonsuz duodenal ve jejunal divertikülit tanısında US'nin yararlı olduğunu bildiren yayınlar olsa da, bugüne kadar ultrasonografik olarak JDP tanısı konulmuş bir olgu bildirilmemiştir (22-24). Bizim olgularımızda da karın US'de JDP'ye spesifik herhangi bir bulgu saptanmamıştır. Birçok çalışma kontrastlı BT'nin JDP tanısında oldukça başarılı olduğunu bildirmektedir (25). BT özellikle ileoçekal valv ve sigmoid kolondan uzakta yerleşmiş ince barsak anslarına komşu inflamatuvar kitleyi, bu kitledeki duvar kalınlık artışını, kitle içindeki küçük hava baloncuklarını, ekstraluminal serbest havayı ve içi kontrastla dolu olan divertikülü gösterebilir (26). Olgularımızdan yalnız birine kontrastlı karın BT ile JDP tanısı konulabilmiştir, diğer ikisinde ise JDP'ye özgü bulgu saptanmamıştır. Yani JDP tanısında kontrastlı karın BT kullanılmasına rağmen tanıya ulaşmak zor

olabilmektedir. Laparoskopinin JDP olgularında tanı ve tedavide kullanımının yararını bildiren yayınlar bulunmaktadır (27, 28). Olgularımızdan birinde (Olgu 3), laparoskopi ile JD ve JDP tanıları koymak mümkün olmuştur.

Komplike olmayan ince barsak divertikülitli hastaların, kolonik divertikülitli hastalara benzer şekilde konservatif olarak tedavi edilmesi mümkündür (6). Ancak rekürrens ve divertikülitte bağlı diğer komplikasyonlardan kaçınmak için ince barsak rezeksiyonu hala en çok kabul gören tedavi yöntemidir (11, 29, 30). Önerilen cerrahi yöntem, JDP olan barsak segmentinin rezeksiyonu ve primer anastomozudur (31, 32). Jejunal divertikülit perforasyonu olgularında basit divertikülektomi sonrası daha fazla postoperatif kaçak, sepsis ve ölüm görülmektedir. Bu nedenle önerilen bir yöntem değildir (11, 33).

Bazı yazarlar çoğul divertikülitli hastalarda sadece divertikülitli barsak segmentini değil, inflame olmayan divertikülleri de

içeren daha geniş barsak segmentini rezeke etmeyi önermektedirler (27). Ancak, çoğul divertikülitli hastalarda yapılacak olan geniş ince barsak rezeksiyonlarının kısa barsak sendromuna yol açabileceği unutulmamalıdır. Ayrıca, jejunal divertikülleri içeren tüm ince barsak segmentleri rezeke edilse de, geride kalan ince barsak segmentlerinde divertikül kalmadığını garanti etmek mümkün değildir (11). Literatürde segmenter rezeksiyon ve primer anastomoz sonrası mortalite oranı %14 oranında verilmektedir (6). Özellikle cerrahi girişime kadar geçen sürenin uzaması ve yaygın peritoneal kontaminasyon varlığında mortalite oranları yükselmektedir (6, 27). Tanı ve tedavi olanaklarındaki ilerlemeye bağlı olarak JDP olgularında mortalite oranları günümüzde %0-5'e kadar düşmüştür (2, 15). Sunulan üç olguda da jejunal divertiküllerin tamamı JDP'li barsak segmenti ile birlikte rezeke edilerek primer anastomoz uygulanmış, ameliyat sonrası dönemde de mortalite olmamıştır.

SUMMARY

Perforation of jejunal diverticulitis: Report of three cases

Jejunal diverticulosis is one of today's hard-to-diagnose disorders, despite the use of modern imaging techniques, due to its rare occurrence and the diversity of symptoms and physical examination findings. Particularly in cases presenting with jejunal diverticulosis perforation, morbidity and mortality rates associated with delayed

diagnosis remain high. Therefore, unexplained acute abdomen should be considered among its underlying causes mainly in elderly patients, and surgical treatment should be performed as quickly as possible. This article presents three jejunal diverticulosis perforation patients who have undergone surgical treatment.

Key Words: *Jejunal diseases, diverticulitis, perforation, acute abdomen*

KATKIDA BULUNANLAR

Çalışmanın düşünülmüş ve planlanması:
Tarkan Ünek, Tufan Egeli, Mücahit Özbilgin

Verilerin elde edilmesi:

Tarkan Ünek, Tufan Egeli, Mücahit Özbilgin, Koray Atıla

Verilerin analizi ve yorumlanması:

Tarkan Ünek, Tufan Egeli, Mücahit Özbilgin, Özgül Sağol

Yazının kaleme alınması:

Tarkan Ünek, Tufan Egeli

KAYNAKLAR

1. Makris K, Tsiotos GG, Stafyla V, et al. Small intestinal nonmeckelian diverticulosis. *J Clin Gastroenterol* 2009; 43: 201-207. doi: 10.1097/MCG.0b013e3181919261. [CrossRef]
2. Tsiotos GG, Farnell MB, Ilstrup DM. Non meckelian jejunal or ileal diverticulosis: an analysis of 112 cases. *Surgery* 1994; 116: 726-731.
3. Chugay P, Choi J, Dong XD. Jejunal diverticular disease complicated by enteroliths: reports of two different presentations. *World J Gastrointest Surg* 2010; 2: 26-29. doi:10.4240/wjgs.v2.i1.26. [CrossRef]
4. Coulier B, Maldague P, Bourgeois A, et al. Diverticulitis of the small bowel: CT diagnosis. *Abdom Imaging* 2007; 32: 228-233. doi:10.1007/s00261-006-9045-8 [CrossRef]
5. Gayer G, Zissin R, Apter S, et al. Acute diverticulitis of the small bowel: CT findings. *Abdom Imaging* 1999; 24: 452-455. http://dx.doi.org/10.1007/s002619900538 [CrossRef]
6. de Bree E, Grammatikakis J, Christodoulakis M, et al. The clinical significance of acquired jejunoileal diverticula. *Am J Gastroenterol* 1998; 93: 2523-2528. doi:10.1016/S0002-9270(98)00486-9 [CrossRef]
7. Schloerick E, Zimmermann MS, Hoffmann M, et al. Complicated jejunal diverticulitis: a challenging diagnosis and difficult therapy. *Saudi J Gastroenterol* 2012; 18: 122-128. doi:10.4103/1319-3767.93816 [CrossRef]
8. Palder SB, Frey CB. Jejunal diverticulosis. *Arch Surg* 1988; 123: 889-894. doi:10.1001/archsurg.1988.01400310103018 [CrossRef]
9. Ross CB, Richards WO, Sharp KW, et al. Diverticular disease of the jejunum and its complications. *Am Surg* 1990; 56: 319-324.
10. Baskin RH Jr, Mayo CW. Jejunal diverticulosis: a clinical study of 87 cases. *Surg Clin North Am* 1952; 32: 1185-1196.

11. Wilcox RD, Shatney CH. Surgical implications of jejunal diverticula. *South Med J* 1988; 81: 1386-1391. doi:10.1097/00007611-198811000-00013 [CrossRef]
12. Chitambar IA, Springs C. Duodenal diverticula. *Surgery* 1953; 33: 768-91.
13. Longo WE, Vernava AM 3rd. Clinical implications of jejunoileal diverticular disease. *Dis Colon Rectum* 1992; 35: 381-388. doi:10.1007/BF02048119 [CrossRef]
14. Lee RE, Finby N. Jejunal and ileal diverticulosis. *AMA Arch Intern Med* 1958; 102: 97-102. <http://dx.doi.org/10.1001/archinte.1958.00260190099011> [CrossRef]
15. Akhrass R, Yaffe MB, Fischer C, et al. Small-bowel diverticulosis: perceptions and reality. *J Am Coll Surg* 1997; 184: 383-388.
16. Nobles ER Jr. Jejunal diverticula. *Arch Surg* 1971; 102: 172-174. <http://dx.doi.org/10.1001/archsurg.1971.01350030010002> [CrossRef]
17. Meagher AP, Porter AJ, Rowland R, et al. Jejunal diverticulosis. *Aust N Z J Surg* 1993; 63: 360-366. <http://dx.doi.org/10.1111/j.1445-2197.1993.tb00403.x> [CrossRef]
18. Herrington JL Jr. Perforation of acquired diverticula of jejunum and ileum. Analysis of reported cases. *Surgery* 1962; 51: 426-433.
19. Albu E, Parikh V, Alankar S, et al. Perforated solitary jejunal diverticulum. *South Med J* 1995; 88: 575-576. doi:10.1097/00007611-199505000-00013 [CrossRef]
20. Leon CJ, Iniguez SA. Jejunal diverticulitis: an unusual cause of acute abdomen. *Am J Gastroenterol* 1996; 91: 393-394.
21. Grana L, Pedraja I, Mendez R, et al. Jejuno-ileal diverticulitis with localized perforation: CT and US findings. *Eur J Radiol* 2009; 71: 318-323. doi:10.1016/j.ejrad.2008.04.023 [CrossRef]
22. Kelekis AD, Poletti PA. Jejunal diverticulitis with localized perforation diagnosed by ultrasound: a case report. *Eur Radiol* 2002; 12: 78-81.
23. Tasu JP, Rocher L, Amouyal P, et al. Intraluminal duodenal diverticulum: radiological and endoscopic ultrasonography findings of an unusual cause of acute pancreatitis. *Eur Radiol* 1999; 9: 1898-1900. doi:10.1007/s003300050944 [CrossRef]
24. Coulier B, Broze B. Jejunal diverticulitis: US and CT findings with anatomical correlation. *JBR-BTR* 2000; 83: 153-155.
25. Urban BA, Fisman EK. Tailored helical CT evaluation of acute abdomen. *Radiographics* 2000; 20: 725-749.
26. Sibille A, Willcox R. Jejunal diverticulitis. *Am J Gastroenterol* 1992; 87: 655-658.
27. Koger KE, Shatney CH, Dirbas FM, et al. Perforated jejunal diverticula. *Am Surg* 1996; 62: 26-29.
28. Cross MJ, Snyder SK. Laparoscopic-directed small bowel resection for jejunal diverticulitis with perforation. *J Laparoendosc Surg* 1993; 3: 47-49. doi:10.1089/lps.1993.3.47 [CrossRef]
29. Altmeier WA, Bryant LR, Wulsin JH. The surgical significance of jejunal diverticulosis. *Arc Surg* 1963; 86: 732-745. <http://dx.doi.org/10.1001/archsurg.1963.01310110042007> [CrossRef]
30. Wilcox RD, Shatney CH. Massive rectal bleeding from jejunal diverticula. *Surg Gynecol Obstet* 1987; 165: 425-428.
31. Williams RA, Davidson DD, Serota AI, et al. Surgical problems of diverticula of the small intestine. *Surg Gynecol Obstet* 1981; 152: 621-626.
32. Yamaner S. Diverticular disease of the small bowel]. *Türkiye Klinikleri J Surg Med Sci* 2005; 1: 33-37.
33. Eckhouser FE, Zelenock GB, Freier DT. Acute complications of jejuno-ileal pseudodiverticulosis: surgical implications and management. *Am J Surg* 1979; 138: 320-323. [http://dx.doi.org/10.1016/0002-9610\(79\)90395-7](http://dx.doi.org/10.1016/0002-9610(79)90395-7) [CrossRef]