

Tumor de células gigantes del extremo distal del radio y reconstrucción ósea

Giant cells tumor of radius distal end and bone reconstruction

Tumeur de cellules géantes de l'extrémité distale du radius et réparation osseuse

Eldis La O Durán,^I Abel Nicolás Monzón Fernández,^{II} Licett Sanz Delgado ^{III}

^I Especialista de II Grado en Ortopedia y Traumatología. Instructor. Hospital Ortopédico Docente «Fructuoso Rodríguez». La Habana, Cuba.

^{II} Especialista de I Grado en Cirugía General. Instructor. Instituto Nacional de Oncología y Radiobiología. La Habana, Cuba.

^{III} Especialista de I Grado en Epidemiología. Hospital Ortopédico Docente «Fructuoso Rodríguez». La Habana, Cuba.

RESUMEN

Se presenta el caso de una mujer de 40 años de edad, de la raza negra, con un tumor del extremo distal del radio derecho, con diagnóstico histológico de tumor de células gigantes de bajo grado de malignidad y con la propuesta de amputación del miembro. Se le realizó una cirugía conservadora con exéresis total de la lesión, respetando el margen oncológico, y practicada en dos tiempos. Se utilizó un injerto libre de peroné, se realizó una artrodesis de la muñeca y la fijación interna del injerto con el sistema AO. Se logró la consolidación del injerto y la incorporación activa de la paciente a la sociedad. Se expone el diagnóstico, tratamiento, seguimiento, rehabilitación y pronóstico del caso.

Palabras clave: Tumor de células gigantes, rehabilitación y pronóstico, cirugía, fijadores externos.

ABSTRACT

This is the case of a black women aged 40 presenting with a tumor of distal end of right radius with histological diagnosis of low-grade malignancy giant cells tumor and proposal of limb amputation. A conservative surgery was performed with a two-steps total exeresis of lesion sparing the oncologic margin. A fibular free-graft was used and wrist arthrodesis and internal fixation of graft using AO system. There was a good graft consolitadion and an active incorporation of patient to social activities. The diagnosis, treatment, follow-up, rehabilitation and case prognosis are exposed.

Key words: Giant cells tumor, rehabilitation and prognosis, surgery, external fixers.

RÉSUMÉ

Le cas d'une femme âgée de 40 ans, de race noire, atteinte d'une tumeur de l'extrémité distale du radius droit, avec un diagnostic histologique de tumeur de cellules géantes peu maligne, et avec une proposition d'amputation du membre affecté, est présenté. Elle a subi une chirurgie conservatrice par exérèse totale de la lésion, pratiquée en deux temps et en respectant les limites de la tumeur. Une greffe libre de péroné a été utilisée, tandis qu'une arthrodèse du poignet et la fixation interne de la greffe par système AO ont été réalisées. La consolidation de la greffe et le retour de la patiente à la vie quotidienne sont réussies. Le diagnostic, le traitement, le suivi, la rééducation et le pronostic de ce cas sont exposés.

Mots clés: Tumeur de cellules géantes, rééducation et pronostic, chirurgie, fixateurs externes.

INTRODUCCIÓN

El tumor de células gigantes (TCG) es uno de los tumores benignos más comunes. Se conoce por su agresivo comportamiento local y su tendencia a recurrir. Histológicamente presenta un estroma vascularizado asociado a células fusiformes u ovals, que alternan con células gigantes multinucleadas similares a los osteoclastos, las cuales se distribuyen de manera uniforme sobre un fondo de células mononucleares.

El extremo distal del radio es un sitio relativamente común de neoplasias óseas y el tercero en orden de frecuencia de localización del tumor de células gigantes (después de la parte distal del fémur y proximal de la tibia).¹⁻⁴ Generalmente aparece en la región epifisaria o metafisaria de los huesos largos y se desarrolla a través del proceso de osificación endcondral, con predominio en las edades de 20 a 40 años.²⁻⁸

El objetivo del tratamiento de este tipo de tumor es lograr la resección completa de éste preservando la función de la extremidad. El tratamiento varía desde el curetaje con la colocación de injertos o el uso de metilmetacrilato, hasta la resección de la lesión, seguida de algún tipo de reconstrucción o incluso de la amputación. La resección del extremo distal del radio puede estar indicada para ciertas lesiones malignas y para lesiones benignas recurrentes o localmente agresivas.^{2,3,8}

El curetaje y los injertos óseos en los tumores de células gigantes se han asociado con un alto porcentaje de recurrencia que varía desde un 25 a un 80 %.^{3,4} Sin embargo, se ha obtenido una baja recurrencia con la resección de la parte distal del radio, especialmente cuando el tumor ha roto la cortical, tiene un crecimiento demasiado rápido o aparece una recidiva local.^{5-7,9-11}

Aunque los TCG son tradicionalmente benignos, entre un 2 y un 9 % de ellos metastatizan hacia el pulmón,^{5,6} en un tiempo promedio de 18 meses. De ahí que el pronóstico de este tumor es muy variado, pues algunos responden satisfactoriamente a un tratamiento bien dirigido, mientras que otros son muy agresivos, con tendencia a recurrir localmente, así como a sufrir transformaciones sarcomatosas.^{1,5,6,8}

Con este trabajo se presenta el caso de una paciente a quien se resecó el extremo distal del radio en un TCG de bajo grado de malignidad y se le reconstruyó, en un segundo tiempo quirúrgico, con injerto libre de peroné no vascularizado.

PRESENTACIÓN DEL CASO

Se trata de un paciente del sexo femenino, de 40 años de edad, raza negra, que acudió a la consulta de tumores periféricos del Instituto Nacional de Oncología y Radiobiología por presentar un tumor del extremo distal del radio derecho, con diagnóstico histológico de tumor de células gigantes de bajo grado de malignidad. En la provincia de origen de la paciente habían propuesto la amputación del miembro.

Examen físico

El dolor fue el rasgo dominante, al inicio fue intermitente y luego se mantuvo constante, con limitación marcada de la movilidad de la muñeca. Era evidente un aumento de volumen del tercio distal del radio. (Esto puede ocurrir debido a la expansión del propio hueso o el proceso inflamatorio causado por el tumor). Dolor con la palpación superficial y profunda.

Complementarios

- Radiografía de muñeca. Proyecciones anteroposterior (AP) y lateral. Tumoración epifisaria y metafisaria con ensanchamiento del tercio distal del radio, afinamiento de la cortical, destrucción lítica del hueso que se extiende a la superficie articular. Fractura patológica del radio ([figura 1](#)).

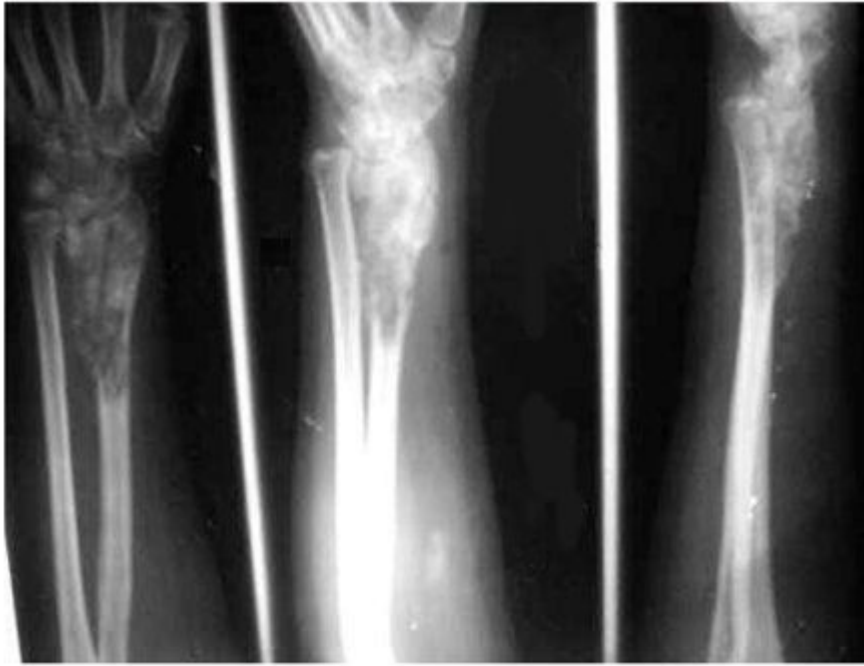


Figura 1. Radiografías de la muñeca. Proyecciones AP y lateral.

- Tomografía axial computarizada (TAC): lesión lítica, radiotransparente, excéntrica, localizada en el área epifisaria con extensión a la metáfisis; con destrucción de la cortical e invasión de las partes blandas circundantes ([figura 2](#)).

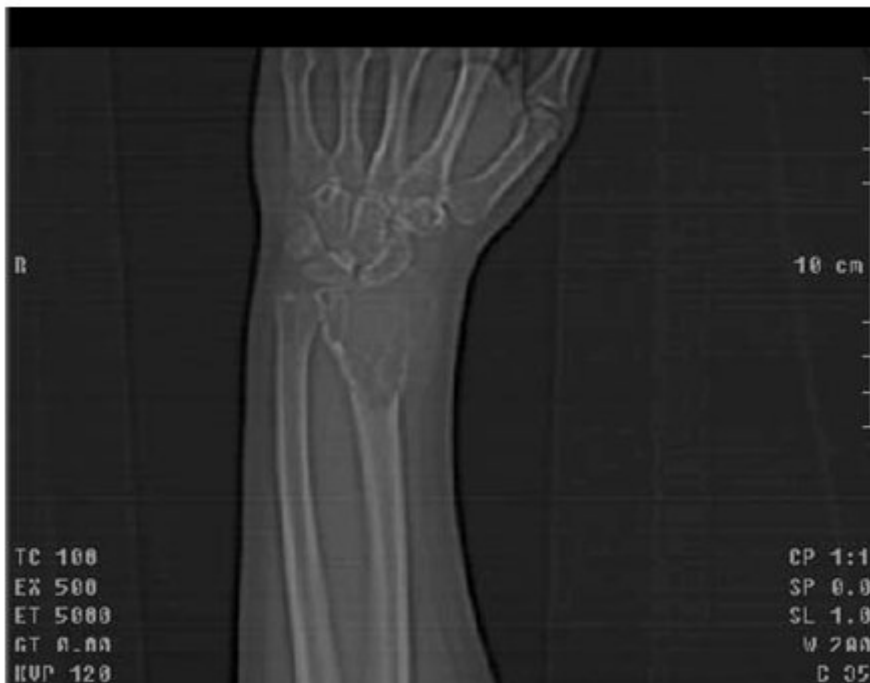

Figura 2. Tomografía axial computarizada de la muñeca.

- Ecografía abdominal. Sin alteraciones.
- Hematología. Sin alteraciones.

- Gammagrafía ósea. Intensa captación de radiofármaco en el tercio distal del radio, bien delimitado.
- Anatomía patológica. TCG de bajo grado de malignidad.

Tratamiento

La cirugía se programó en dos tiempos. En el primer tiempo quirúrgico se realizó la exéresis del extremo distal del radio ([figura 3a](#)), con margen oncológico, y se colocó un espaciador de cemento óseo por 4 meses.^{7,8} Se mantuvo la longitud con un fijador externo RALCA® monopolar ([figura 3b](#)).^{9,10}

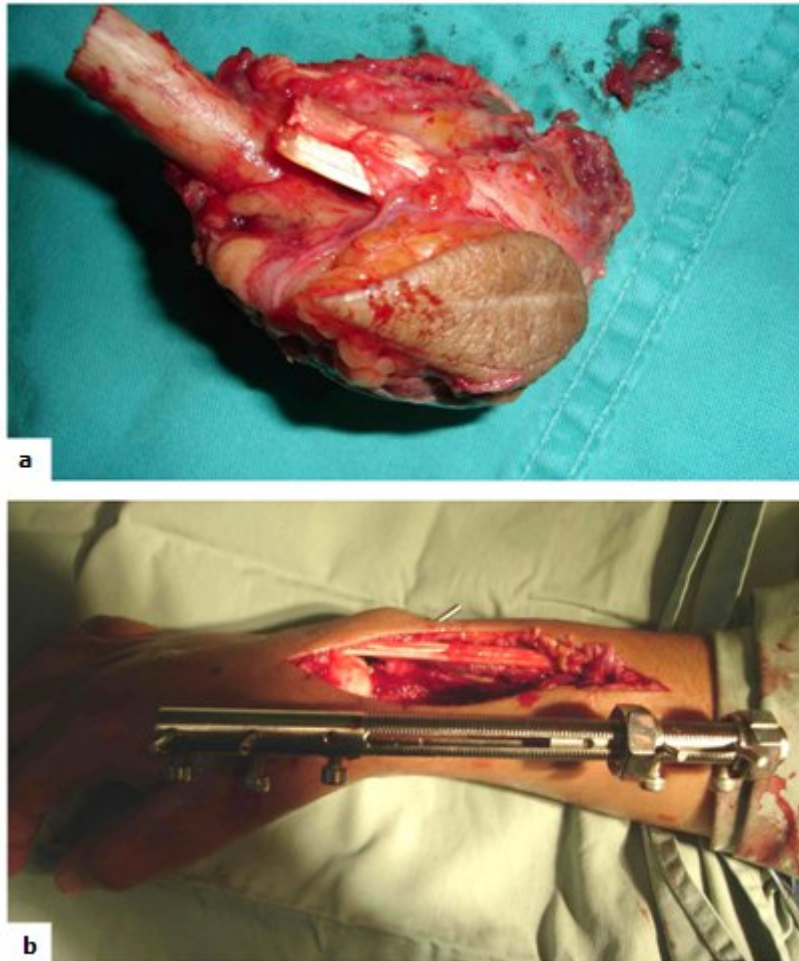


Figura 3. a) Tumor. b) Fijador externo RALCA®.

En el segundo tiempo quirúrgico se tomó injerto libre de peroné no vascularizado para sustituir el defecto óseo. Se realizó una artrodesis de las articulaciones radiocubital y radiocarpiana. El injerto se fijó con lámina DCP (3,5 mm), de 7 perforaciones, y se inmovilizó la extremidad por 10 semanas.

Se logró una total consolidación ósea y artrodesis de las articulaciones mencionadas. Se rehabilitó la movilidad de los dedos y el codo por espacio de 8 semanas. La paciente se incorporó a sus actividades laborales como profesora universitaria. No se ha presentado recidiva local ni metástasis, y la función del miembro es aceptable ([figura 4](#)).

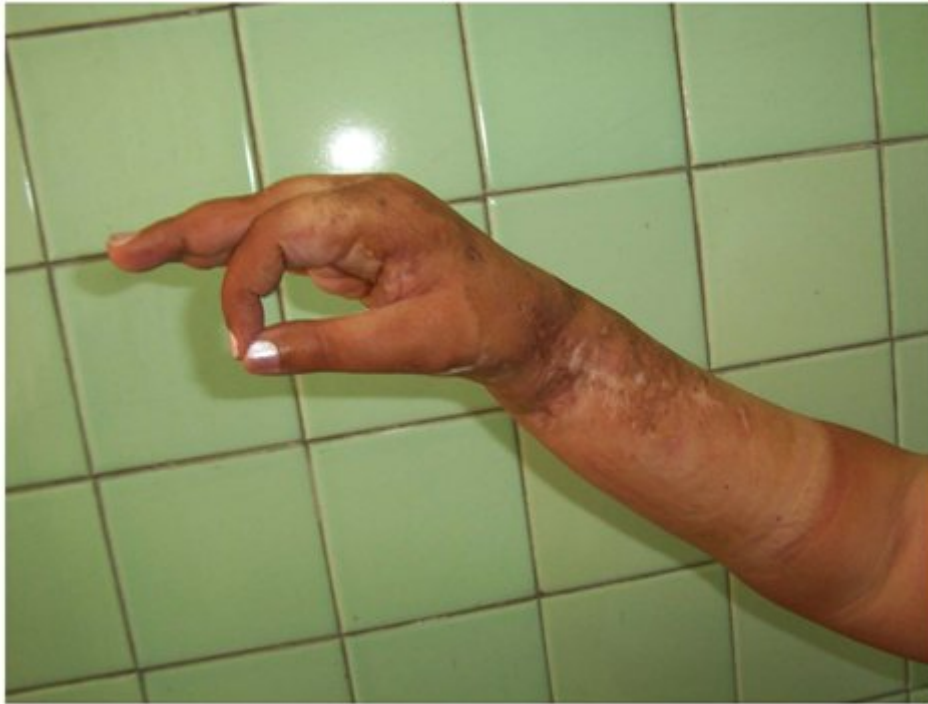

Figura 4. **Recuperación: la función del miembro es aceptable.**

No se aplicó quimioterapia ni radioterapia.

DISCUSIÓN

Campanacci y colaboradores reportaron una recurrencia del 27 % después de escisión intralesional, 7 % después escisión marginal y nula después de resección amplia.^{2,8-11} La reconstrucción se ha realizado con injertos vascularizados o no de la tibia, parte proximal del peroné, cresta ilíaca o parte distal del cúbito. También se han utilizado aloinjertos, prótesis y la transposición del carpo a la parte distal del cubito, con lo que se crea un antebrazo de un solo hueso.¹³

El injerto libre de peroné ofrece una buena congruencia con el radio distal y una incorporación como autoinjerto relativamente rápida a un año, según *Mack*.¹² También ha mostrado lograr una articulación estable, sin dolor, con excelente movimiento del antebrazo y fuerza de prensión, pero con sólo el 50 % del movimiento de la muñeca, como ocurrió con nuestra paciente. *Ward* y sus colaboradores refuerzan esta forma de tratamiento,¹³ que tiene la desventaja de utilizar un hueso avascular que secundariamente puede producir retraso en la consolidación, pseudoartrosis, fracturas por estrés, resorción ósea y deformidad.^{14,17} Estas situaciones no se han presentado en nuestro caso.

En síntesis, los TCG de bajo grado de malignidad en el tercio distal del radio deben ser tratados con exéresis amplia, manteniendo el margen oncológico y no con curetaje óseo, por la gran recidiva que tiene esta técnica. Es útil el uso del peroné no vascularizado, aunque el tiempo de inmovilización sea mayor.

Siempre que sea posible se procurará conservar el miembro, ya que la amputación solo provocaría graves trastornos psicológicos y somáticos, y con la cirugía conservadora se mejora la calidad de vida de estos pacientes.

REFERENCIAS BIBLIOGRÁFICAS

1. Antal I, Sapi Z, Szendroi M. Malignant transformation of giant cell tumor in the distal radius. Value of the DNA cytophotometry. *Orthopade* 2000;29:677-83.
2. Rosemberg A. Sistema esquelético y patología tumoral de los tejidos blandos. En: Robbins. Patología estructural y funcional; Cotran R, Kumar V, Collins T (Eds), 6a ed. Madrid: Edit McGraw-Hill Interamericana; 2001. pp. 1289-90.
3. McDonald DJ, Sim FH, McLeod RA, Dahlin DC. Giant-cell tumor of bone. *J Bone Joint Surg Am* 1986;68:235-42.
4. Campanacci M, Baldini N, Boriani S, Sudanese A. Giant-cell tumor of bone. *J Bone Joint Surg Am* 1987;69:106-114.
5. Fernández Vázquez J M, Aziz J, López Márquez, Camacho Galindo J. Tumor de células gigantes en el extremo distal del radio. *Anales Médicos*. 2004;49(3):135-46.
6. Martini N, McCormack PM. Evolution of the surgical management of pulmonary metastases. *Chest Surg Clin North Am* 1998;8:13-27.
7. Sanzana ES, Ginebra MP, Torres PA, Planell JA, Navarro ME. Estudio experimental de la osteosustitución con biomateriales cerámicos formulados como cementos óseos. *Arch Med Vet*. 2007;39(2):129-34.
8. Gerhke T. Pharmacokinetic study of a Gentamicin / Clindamycin bone cement used in one-stage revision arthroplasty. Bone cement and cementing technique. Berlin, Heidelberg: Springer Verlag; 2001. Pp. 127-34.
9. Álvarez Cambras R. Fijadores externos. La Habana: Publicigraf; 1993. p.35.
10. Ceballos Mesa A. La fijación externa de los huesos. La Habana: Ciencia y Técnica; 1983. Pp. 70-1.
11. Antal I, Sapi Z, Szendroi M. The prognostic significance of DNA cytophotometry and proliferation index (Ki-67) in giant cell tumors of bone. *Int Orthop*. 1999;23:315-8.
12. Mack G, Lichtman D, MacDonald R. Fibular autografts for distal defects of the radius. *J Hand Surg* 1979;6:576-83.
13. Ward WG, Li G. Customized treatment algorithm for giant cell tumor of bone: Report of a series. *Clin Orthop* 2002;396:259-70.

Recibido: 6 de abril de 2009.
Aprobado: 8 de julio de 2009.

Eldis la O Durán. Calle 28, entre 21 y 23, El Vedado. Plaza de la Revolución. La Habana, Cuba.

Correo electrónico: eldis.duran@infomed.sld.cu