

Histologia das brânquias de larvas da tilápia do Nilo, *Oreochromis niloticus* (L.), de origem tailandesa, submetidas a diferentes níveis de vitamina C

Jussara Maria Leite Oliveira Leonardo^{1*}, Lauro Vargas², Ricardo Pereira Ribeiro², Heden Luiz Marques Moreira², Maria Raquel Marçal Natali³, Tarcila Volski³ e Fabiana Cavichio²

¹Centro de Ensino Superior de Maringá, CESUMAR, Av. Guedner, 1610, CEP 87050-390, Maringá, Paraná, Brasil.

²Departamento de Zootecnia, Universidade Estadual de Maringá, Av. Colombo, 5790, Campus Universitário, 87020-900,

Maringá, Paraná, Brasil. ³Departamento de Ciências Morfofisiológicas, Universidade Estadual de Maringá, Av. Colombo, 5790, Campus Universitário, 87020-900, Maringá, Paraná, Brasil. *Author for correspondence. e-mail: jussaraleonardo@uol.com.br

RESUMO. Neste estudo, foi avaliado o efeito da vitamina C sobre a integridade histológica branquial e morfologia das células mucosas, em larvas de tilápia do Nilo, *Oreochromis niloticus* (Perciformes, cichlidae) de origem tailandesa, durante a fase de reversão sexual, em Maringá, Estado do Paraná. Larvas foram submetidas a três diferentes dietas sendo: T1- isenta de vitamina C, T2- 1.000 mg de vitamina C e T3- 2.000 mg por quilo de ração. As alterações histológicas foram classificadas por graus de severidade, numa escala de 1 a 3 unidades de Valor Médio de Alteração (V.M.A.), tais como: elevação epitelial, hiperplasia de células dos filamentos, telangectasia e fusão lamelar, que foram significativamente mais frequentes no T1 em relação ao T2 e T3. As análises morfométricas demonstraram significativo aumento no tamanho médio das células no T1, em relação às do T2 e do T3, ($p < 0,05$). A quantificação das células mucosas demonstrou maior frequência destas nos filamentos do T1, em relação ao T2 e T3. Os valores apresentados indicam que o melhor nível de inclusão para a fase larval de tilápia do Nilo de origem tailandesa foi de 1.000 mg de vitamina C por quilo de ração.

Palavras-chave: ácido ascórbico, histologia branquial, tilápia do Nilo, vitamina C.

ABSTRACT. Histology of branchiae of larvae of Nile tilapia, *Oreochromis niloticus* (L.) from Thailand, with different levels of vitamin C. The effect of vitamin C (ascorbic acid) on the histological integrity and the morphology of mucous cells from gill structure of larvae of the Nile tilapia, *Oreochromis niloticus* (Perciformes, cichlidae), from Thailand, during sex reversion process was evaluated. Assay was performed during 28 days in Maringá PR Brazil. Three diets were given to the larvae: vitamin C-free diet; and two diets with monophosphated vitamin C, or rather, T1 (0); T2 (1,000); T3 (2,000) mg of vitamin C per kilo of diet respectively. Histological changes were classified according to severity levels in a scale ranging from 1 to 3 unities of Mean Assessment Value (MAV). These were epithelial lifting, hyperplasia of filament cells, telangectasy, and lamellar fusion, significantly more frequent in T1 than in T2 and T3. Morphometrical analyses showed an increase in average size of cells in T1 when compared to those of T2 or T3 ($p < 0.05$). Number of mucous cells showed a higher significant frequency of cells in T1 filaments as a contrast to those of T2 and T3. Results indicate that best inclusion level for larval phase of Nile tilapia from Thailand was 1000mg of vitamin C per kilo of diet.

Key words: ascorbic acid, gill histology, Nile tilapia, vitamin C.

A deficiência de vitaminas geralmente resulta em danos ao organismo dos peixes, refletidos por sinais clínicos que dependem do tipo de efeito de cada vitamina nos tecidos (Halver *et al.*, 1969).

O ácido ascórbico tem sido estudado com ênfase nos últimos anos, por ser uma vitamina não

sintetizada pelos peixes e pela sua importância na manutenção da integridade das células, sendo cofator indispensável na síntese de colágeno, um componente fibrilar da matriz do tecido conjuntivo (Burns, 1978).

Sato *et al.* (1983) ressaltaram que o ácido ascórbico possui importante função na modulação do sistema imunitário, pois, além do colágeno presente nos espaços intercelulares das estruturas branquiais, encontram-se também nos macrófagos (células de defesa). Assim, uma variação nessas estruturas pode ser indicativa da ocorrência de processo inflamatório local e, segundo Soliman *et al.* (1994) e Verlhac e Gabaudan (1994), a deficiência desta vitamina pode representar a diminuição da resposta imune.

Segundo Halver *et al.* (1975), em peixes, a fragilidade dos tecidos epitelial, cartilaginosa, conjuntivo e ósseo tem levado a deformidades na estrutura do tegumento, parede capilar, coluna vertebral, globo ocular, vísceras e principalmente nas brânquias (principal órgão respiratório), alterações estas que têm sido comprovadas histologicamente por numerosos autores, como Lim e Lovell (1978), Chavez de Martinez (1991) e Martins (1994).

As brânquias são estruturas vitais para a saúde dos peixes, pois, além de serem o principal local de trocas gasosas, também estão envolvidas nos processos de osmorregulação, equilíbrio ácido básico, excreção de compostos nitrogenados. Estas desempenham ainda a função de órgão sensorial da gustação. Portanto, qualquer alteração nessa estruturas certamente comprometerá a sobrevivência dos peixes (Morgan e Tovell, 1973).

Os teleósteos possuem cinco pares de arcos branquiais constituídos de numerosos filamentos branquiais os quais possuem lamelas secundárias. As lamelas estão situadas a um ângulo reto do eixo do filamento e representam a superfície funcional respiratória, por onde o oxigênio é absorvido e difundido aos tecidos e ao sangue (Jobling, 1995).

As lamelas são recobertas por células epiteliais, tendo em seu interior células pilares, células mucosas e, em peixes de ambientes marinhos, as células clorídricas são responsáveis pela remoção de cloretos do sangue (Takashima e Hibiya, 1995).

Muitos agentes patológicos podem produzir alterações histológicas, como edema e hiperplasia epitelial das lamelas secundárias, infiltração de células epiteliais, fusão lamelar, como também a morte de células mucosas, devido a longos períodos de hipersecreção de muco; alterações estas decorrentes de uma resposta defensiva crônica à infecções parasitárias, bacterianas ou à irritantes químicos (Takashima e Hibiya, 1995).

Após um período de indução à deficiência de vitamina C em salmões “coho” (*Oncorhynchus kisutch*), Halver *et al.* (1975) observaram hiperplasia das células do filamento das brânquias, distorção do

globo ocular, hemorragia na região dos lábios, boca e opérculos. Nos peixes suplementados com 1.000 mg de vitamina C por quilo de ração, os autores identificaram um melhor índice de sobrevivência e melhor cicatrização das lesões.

Lim e Lovell (1978), após um período de dez semanas de estudo com diferentes níveis de vitamina C em bagres de canal (*Ictalurus punctatus*), constataram o surgimento de deformações na coluna vertebral, como escoliose e lordose, hiperpigmentação dos tecidos, erosão e hemorragia na boca e na nadadeira caudal no grupo sem suplementação. No final de 12 semanas ocorreram distorções no eixo cartilaginosa dos filamentos branquiais, sendo que o nível de 30 mg de ácido ascórbico por quilo de ração não foi suficiente para prevenir a distorção dos filamentos branquiais, todavia 60mg conseguiu prevenir estas distorções.

Estudos histológicos têm demonstrado que a deficiência da vitamina C pode induzir à ocorrência da “síndrome da costa quebrada” em “catfish” (*I. punctatus*), caracterizada por deformidades e fraturas múltiplas em coluna vertebral, segundo Lovell (1973), Wilson e Poe (1973), Lim e Lovell (1978), Miyazaki *et al.* (1985). Estes autores confirmaram, histologicamente, a deficiência da síntese de colágeno demonstrada pela diminuição da cartilagem de suporte dos órgãos em geral.

Solliman *et al.* (1994) relataram o surgimento de hiperplasia branquial, identificada no epitélio respiratório de “seabass” (*Lates calcefer*), alimentados sem vitamina C, como também nas brânquias de tilápias mossâmbicas (*Oreochromis mossambicus*) e tilápias nilóticas (*O. niloticus*) alimentadas com dieta deficiente nesta vitamina.

Dabrowski *et al.* (1990) encontraram alterações patológicas em trutas arco-íris (*O. mykiss*) causadas pela deficiência de vitamina C, tais como má formação e distorção da cartilagem da esclerótica do olho aos 42 dias, degeneração das estruturas vertebrais e distorção dos filamentos branquiais aos 105 dias e fratura da coluna vertebral, aos 176 dias do início do estudo, além de anormalidades nos eritrócitos.

Avaliando os efeitos histológicos da deficiência de ácido ascórbico em ciclídeos, *Cichlasoma urophthalmus*, Chavez de Martinez (1991) encontrou uma intensa resposta inflamatória e edema nos tecidos do grupo testemunha. Nos peixes suplementados com até 40 mg/kg, ainda observou-se uma resposta inflamatória, porém menos intensa, com alterações do número e posição do núcleo das células musculares, degeneração e perda de fibras musculares. Muitas alterações branquiais, como

espessamento das lamelas primárias, edema com visível elevação epitelial, hiperplasia das células não diferenciadas e telangectasia (dilatação dos capilares e comprometimento circulatório), atrofia das estruturas cartilaginosas da base dos filamentos, distorção e deformidade dos osteócitos. Nos peixes dos grupos que receberam 110 e 207 mg de vitamina C por quilo de ração, surgiram ainda algumas alterações, tais como discreta elevação epitelial e hiperplasia de células em algumas áreas dos filamentos branquiais, sugerindo, assim, que estudos com doses maiores seriam necessários.

Chavez de Martinez (1991), estudando salmão “coho” (*O. kisutch*), basgre de canal (*I. punctatus*) e tilápia do Nilo (*O. niloticus*) não suplementadas com vitamina C, confirmou a ocorrência de distorção e atrofia da cartilagem de suporte das brânquias, hiperplasia das células das lamelas primárias, edema e deformação dos condrócitos.

Várias patologias de brânquias foram observadas por Martins (1994) em seu estudo feito com alevinos de pacu (*Piaractus mesopotamicus*), onde os grupos que receberam suplementação com 50 mg de ácido ascórbico por quilo de dieta apresentaram displasia, hipertrofia e hiperplasia dos filamentos branquiais. No grupo controle (sem ácido ascórbico) o autor verificou maior frequência de deformações e distorções nos filamentos branquiais e a presença de infiltrado inflamatório na porção apical dos filamentos.

Merchie *et al.* (1997) verificaram um efeito adicional em seu estudo sobre a ocorrência de deformidades em brânquias e opérculos em larvas de “seabass” de uma criação comercial na França e confirmaram este fato, quando a ocorrência destas alterações diminuiu de 7,4% para 2,2%, como resposta à suplementação da dieta com a vitamina C.

Phromkunthong *et al.* (1997) estudaram diferentes concentrações de monofosfato ascórbico de magnésio (0, 30, 60 e 100 mg por quilo de ração) em suplementação para alevinos de “seabass” (*L. calcifer*). Encontraram, nos grupos testemunha, elevação do tecido epitelial da lamela secundária, hiperplasia das células do epitélio respiratório, acúmulo de células sanguíneas no espaço entre a camada exterior e a inferior das células epiteliais das lamelas secundárias, infiltradas de sangue, produzindo fusão lamelar nos filamentos branquiais. Análises ultraestruturais das células de cloreto, células pilares e células mucosas não mostraram alterações patológicas significantes em relação ao grupo testemunha.

Qualquer comprometimento nos filamentos e lamelas branquiais que interfira em sua função,

como, por exemplo, baixa qualidade de água, agentes tóxico/irritantes (Mallatt, 1985), infecciosos (Plumb, 1994), nutricionais (Martins, 1994), parasitários (Eiras, 1994; Pavanelli *et al.*, 1998) é determinante para a saúde e sobrevivência dos peixes.

Em estudos com trutas marron (*S. trutta*), expostas a poluentes em rios, com metais pesados e pesticidas, Schwaiger *et al.* (1997) constataram patologias branquiais como hiperplasia de células epiteliais das lamelas primárias e secundárias, ocasionalmente resultando em áreas de fusão de lamelas secundárias adjacentes, hiperplasia de células mucosas (para maximizar a produção de muco protetor mediante fatores de estresse) e, ocasionalmente, degeneração das células do epitélio respiratório.

Ainda não são conhecidos estudos do efeito da vitamina C sobre a ocorrência de alterações nas brânquias, principalmente no estágio larval em tilápias, que é a fase mais sensível tanto às deficiências nutricionais, quanto aos agentes indutores de estresse fisiológico.

O presente trabalho teve como objetivo avaliar, histologicamente, o efeito de níveis elevados de vitamina C sobre a integridade da estrutura branquial de larvas de tilápias-do-Nilo *Oreochromis niloticus* (L., 1758) (Perciformes, cichlidae), de origem tailandesa (durante o período de reversão sexual).

Material e métodos

O experimento foi conduzido na Estação Experimental de Piscicultura da Universidade Estadual de Maringá (UEM) – CODAPAR, no distrito de Floriano, município de Maringá, Estado do Paraná, durante 28 dias (de novembro a dezembro de 1998).

Larvas de uma população homogênea de tilápias-do-Nilo (*O. niloticus*), de origem tailandesa, com aproximadamente uma semana de vida, medindo de 8 a 11 mm de comprimento total médio, foram aleatoriamente distribuídas, em número de 45 unidades em cada um dos 24 aquários de 40 L.

Foram avaliados três tratamentos, com oito repetições cada, somando 360 larvas por tratamento e 1080 no total do experimento.

Foram avaliadas 2 dietas (tratamento) contendo diferentes níveis de ácido ascórbico (vitamina C protegida monofosfatada, Rovimix Stay C - Roche): T1 = Controle ou testemunha (sem vitamina) T2 = 1.000 mg de vitamina C por quilo de ração. T3 = 2.000 mg de vitamina C por quilo de ração.

Foi utilizada a ração para larvicultura, com Premix para aves, isento de vitamina C (Tabela 1),

com a adição de 60 mg do hormônio 17 α -metil-testosterona por quilo de ração, para se obter a reversão sexual das larvas (Popma e Green, 1990).

A quantidade de ração foi fornecida três vezes por dia, e o sifonamento das sobras e excretas realizado pela manhã, retirando-se 10% da água, com reposição à tarde.

Tabela 1. Composição percentual e bromatológica da ração experimental para larvicultura, isenta de vitamina C

Alimento	Quantidade	Unidade
BHT	0,02	Kg
Farinha de peixe	22,585	Kg
Farelo de soja	54,138	Kg
Milho	20,435	Kg
Óleo vegetal	2,321	Kg
Premix - APP*	0,500	Kg
Total	99,999	Kg
Nutriente	Atendimento	Unidade
Cálcio	1,509	%
E B	4.321,119	%
E D - Tilápia	3.199,996	%
Fibra	3,858	%
Fósforo total	0,979	%
Gordura	5,000	%
Lisina	2,841	%
Metionina + Lisina	1,407	%
Proteína	40,000	%

* Premix APP: Premix para aves, isento de vitamina C

O tratamento histológico foi realizado no final dos 28 dias de experimento em cinco larvas coletadas de cada tratamento e fixadas inteiras em solução de Bouin aquoso durante 24 horas, desidratadas em série crescente de álcool, diafanizadas em xilol e incluídas em parafina, para obtenção de cortes transversais de 5 μ m de espessura.

Para a identificação das alterações dos filamentos, os cortes foram corados pelo método de Hematoxilina/Eosina (Behmer *et al.*, 1976) e, para a visualização das células mucosas, foram colorados com Azul de Alcian, pH 2,5%, contra-corados com hematoxilina (Beçak e Paulete, 1976).

Os cortes foram analisados em Microscópio Óptico P1 Olympus BX 50 e fotografados com a câmera Olympus PMC 35 B.

Análise histológica das alterações branquiais.

Foram utilizadas, aleatoriamente, cinco larvas de cada tratamento e analisados dois cortes histológicos de cada amostra, totalizando 10 destes por tratamento. Foram observados todos os filamentos branquiais (do 2º arco branquial) visíveis no campo, cerca de 20 a 30, classificando os tipos de alterações.

O critério de classificação das alterações branquiais foi realizado através de análise semiquantitativa proposto por Schwaiger *et al.* (1997), “modificado” em escala crescente de Valores

Médios de Alteração (V.M.A.), variando do nível um ao três, dependendo do grau de severidade, para o registro das diversas alterações histológicas, anteriormente descritas por Mallatt (1985).

Nível 1: Nenhuma alteração histológica

Nível 2: Alterações moderadas e pontuais.

Nível 3: Alterações severas e extensas.

Análise morfométrica e quantitativa das células mucosas. As células mucosas dos filamentos branquiais evidenciadas pela coloração de Azul de Alcian, contra corado com Hematoxilina, foram mensuradas e quantificadas.

Foram mensuradas as áreas celulares de 100 células mucosas (20 de cada larva) presentes nos filamentos branquiais por tratamento, totalizando 300 células examinadas.

As análises foram feitas utilizando-se o sistema de análise de imagem computadorizada *Image - Pró Plus*, versão 4.0 (Média Cibertecnics).

Para a quantificação, foram examinadas as células presentes em 20 filamentos de cada uma das cinco amostras, totalizando 100 filamentos por tratamento.

Análises estatísticas.

Os dados referentes às alterações branquiais e à morfometria e quantificação das células mucosas foram submetidos a Análise de Variância, seguidos do teste de Tukey, com o auxílio do programa Statistica for Windows, 5.0, Copyright Stay Soft Inc.1995. O nível de significância adotado para os testes foi de 5% ($p < 0,05$).

Resultados e discussão

Alterações histológicas branquiais.

Os valores médios de alteração (V.M.A.) encontrados demonstraram que as alterações histológicas do grupo sem suplementação (T1), foram significativamente mais freqüentes e extensas do que as alterações dos dois grupos suplementados com 1.000 (T2) e 2.000 mg (T3) de vitamina C por quilo de ração ($p < 0,05$), sendo que T2 e T3 não diferiram entre si, pelo teste de Tukey ($p < 0,05$) (Tabela 2) (Figura 1).

No presente trabalho, foram evidenciadas alterações histológicas nas brânquias de larvas de tilápia do Nilo de origem tailandesa, submetidas a diferentes níveis de suplementação com vitamina C na ração e ausência total desta vitamina. Estas alterações, embora presentes em todos os grupos do experimento, apresentaram diferença na freqüência e severidade, dependendo do tipo de tratamento utilizado (Figuras 2 e 3).

As alterações branquiais evidenciadas foram elevação epitelial, hiperplasia das células dos filamentos, telangectasia e fusão lamelar por infiltrado sangüíneo, já descritas por Mallatt (1985), classificadas de 1 a 3 em valores médios de alteração (V.M.A) (Figuras 2 e 3).

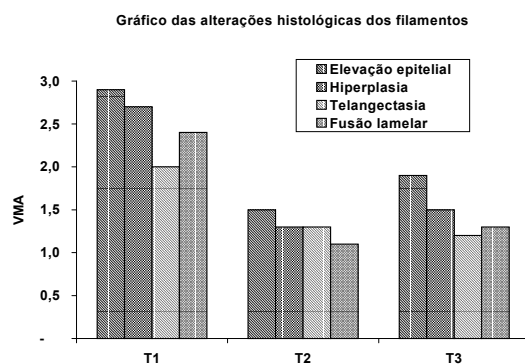


Figura 1. Alterações histológicas das brânquias de larvas de tilápia do Nilo de origem tailandesa nos três diferentes tratamentos, classificadas de 1 a 3 em Valor Médio de Alteração (V.M.A)

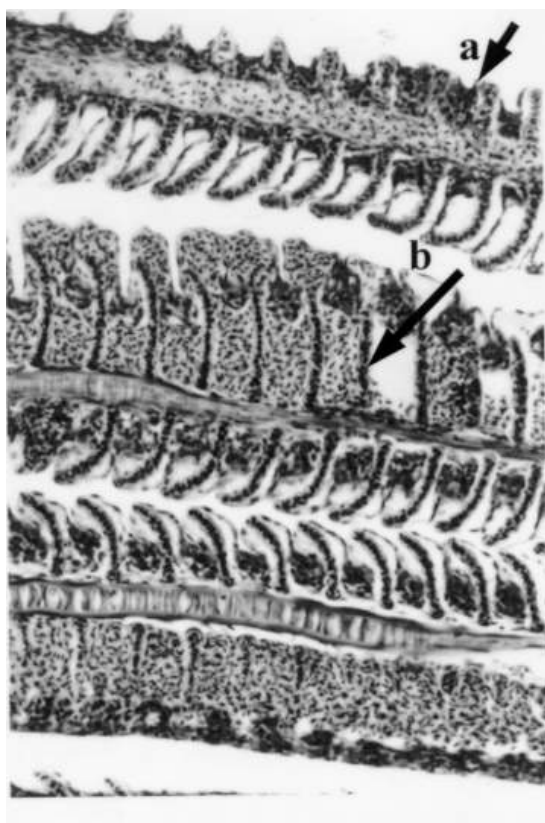


Figura 2. Alterações histológicas observadas nos filamentos branquiais de larvas de tilápia do Nilo de origem tailandesa. Hiperplasia celular (2a); Fusão lamelar por infiltrado sangüíneo (2b)

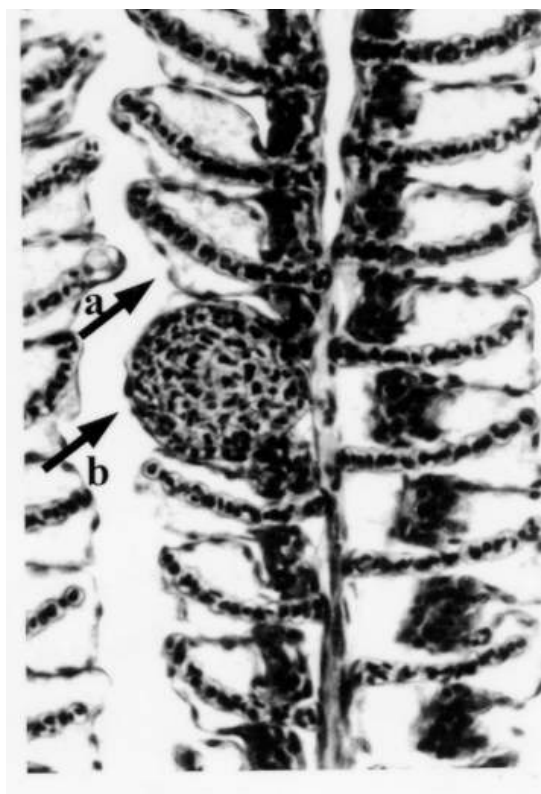

Figura 3. Alterações histológicas observadas nos filamentos branquiais de larvas de tilápia do Nilo de origem tailandesa. Elevação epitelial (3a); Telangectasia (3b)

Tabela 2. Frequência de alterações histológicas em brânquias de larvas de tilápia do Nilo de origem tailandesa, por tratamento, avaliadas em V.M.A.

Alterações	T1	T2	T3
Elevação Epitelial	2,9 (\pm 0,3) a	1,5 (\pm 0,5) b	1,9 (\pm 0,7) b
Hiperplasia	2,7 (\pm 0,5) a	1,3 (\pm 0,5) b	1,5 (\pm 0,5) b
Telangectasia	2,0 (\pm 0,4) a	1,3 (\pm 0,5) b	1,2 (\pm 0,4) b
Fusão Lamelar	2,4 (\pm 0,5) a	1,1 (\pm 0,3) b	1,3 (\pm 0,5) b

V.M.A.: Valor Médio de Alteração, medida semiquantitativa, variando do grau 1 ao 3; Valores seguidos de mesma letra não diferem entre si pelo teste de Tukey ($p < 0,05$)

Os resultados do presente experimento foram semelhantes aos encontrados por diversos autores frente a situações de deficiências de vitamina C ou de níveis insuficientes de suplementação desta vitamina na ração. Entre eles, destacam-se Halver *et al.* (1969, 1975), Lim e Lovell (1978), Solliman *et al.* (1994), Dabrowski *et al.* (1990), Chavez de Martinez (1991), Martins (1994), Merchie *et al.* (1997) e Phromkunthong *et al.* (1997), que também constataram alterações histológicas, demonstrando a importância da vitamina C na integridade das estruturas branquiais dos peixes.

Fatores indutores de estresse fisiológico em peixes, tais como baixa qualidade de água (Mallatt,

1985), agentes tóxico-irritantes, como metais pesados e pesticidas (Schwaiger, 1997), agentes infecciosos e presença de parasitas (Pavanelli *et al.*, 1998) também levam ao comprometimento funcional dos filamentos e lamelas branquiais.

A freqüência destas alterações foi significativamente maior nas brânquias de larvas do grupo isento de vitamina C (T1), o que indica a necessidade de suplementação vitamínica em ração para larvicultura.

Na literatura consultada fica claro que, conforme a espécie estudada e a fase de desenvolvimento em que se encontra o peixe, o nível de suplementação de vitamina C na ração pode ser insuficiente, e as alterações histológicas podem ser mais ou menos severas (Halver *et al.*, 1975; Chavez de Martinez, 1991; Martins, 1994).

Morfometria e quantificação das células mucosas

A análise morfométrica revelou que as células mucosas presentes nos filamentos branquiais das larvas do grupo não suplementado (T1) foram significativamente maiores do que as células mucosas das larvas do T2 e T3 (Tabela 3).

A análise quantitativa demonstrou significativamente uma maior freqüência das células mucosas dos filamentos branquiais nas brânquias do T1 em relação às células mucosas das larvas do T2 e T3, não havendo diferença significativa entre o T2 e T3, pelo teste de Tukey ($p < 0,05$) (Tabela 3) e (Figuras 4 e 5).

Tabela 3. Valores morfométricos e quantitativos das células mucosas dos filamentos branquiais de larvas de tilápia do Nilo de origem tailandesa, por tratamento

Análise (células)	T1	T2	T3
Morfometria (μm^2)	2,19 (\pm 0,67) ^a	1,41 (\pm 0,34) ^b	1,62 (\pm 0,49) ^b
Quantificação(n)	30,73 (\pm 10,85) ^a	19,00 (\pm 7,42) ^b	22,16 (\pm 8,99) ^b

Valores seguidos de mesma letra não diferem entre si, pelo teste de Tukey ($p < 0,05$)

Os resultados de ambas as análises morfométrica e quantitativa indicaram o aumento do volume e da freqüência das células mucosas nos filamentos branquiais das larvas que não ingeriram vitamina C (T1) em relação às suplementadas (T2) e (T3), sugerindo um aumento da produção de muco nas brânquias dos peixes deficientes em vitamina C.

Mallatt (1985) relatou que há proliferação e hipersecreção das células mucosas nas brânquias frente a situações de estresse, elevando a produção de muco, como mecanismo de defesa. Estes dados estão de acordo com Takashima e Hibiya (1995) que atribuíram a ocorrência de hiperplasia de células

mucosas como conseqüência a uma resposta defensiva crônica.

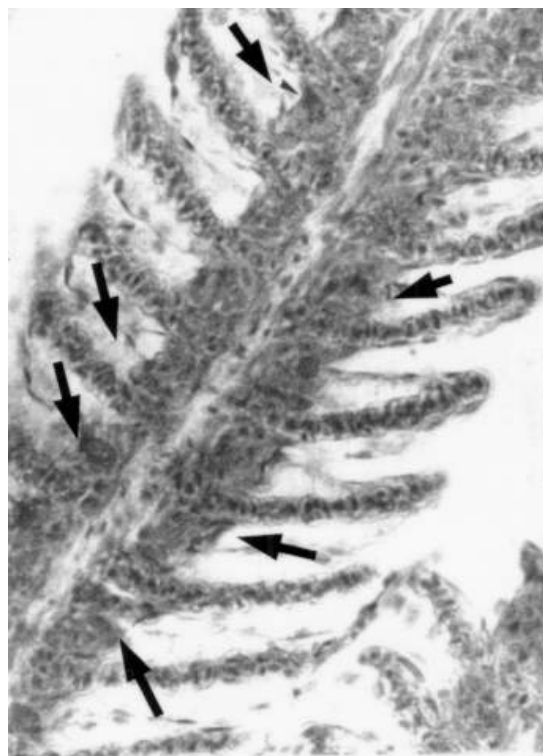


Figura 4. Células mucosas dos filamentos branquiais: filamentos branquiais de peixes não suplementados com vitamina C

Cabe ressaltar que todas estas alterações consideradas, segundo Mallatt (1985), como mecanismos compensatórios de defesa, podem, entretanto, comprometer a função branquial, dependendo da severidade do processo.

Desta forma, acredita-se que as tilápias na fase larval necessitam de um nível adequado de vitamina C, não apenas para suprir as exigências nutricionais, mas para minimizar os efeitos deletérios produzidos por numerosos fatores indutores de estresse fisiológico, que podem se manifestar imprevisível e repentinamente, comprometendo a saúde geral do peixe e a produtividade.

Analisando os valores demonstrados neste experimento, foi considerado o melhor nível, como sendo 1.000 mg de vitamina C, que apresentou praticamente os mesmos benefícios do nível de 2.000mg por quilo de ração, e é economicamente mais viável para o produtor.

Em síntese, os níveis de 1.000 e 2.000 mg de vitamina C foram significativamente efetivos na melhoria da integridade histológica das brânquias, não havendo diferença entre estes dois valores e as

células mucosas dos filamentos branquiais das larvas dos grupos que receberam vitamina C, pois se apresentaram menos volumosas e em menor frequência em relação às do grupo não suplementado. Isso demonstra um equilíbrio na produção de muco, que em quantidades adequadas (não excessivas) protegem as estruturas branquiais do estresse tecidual local, sem asfixiar o peixe.

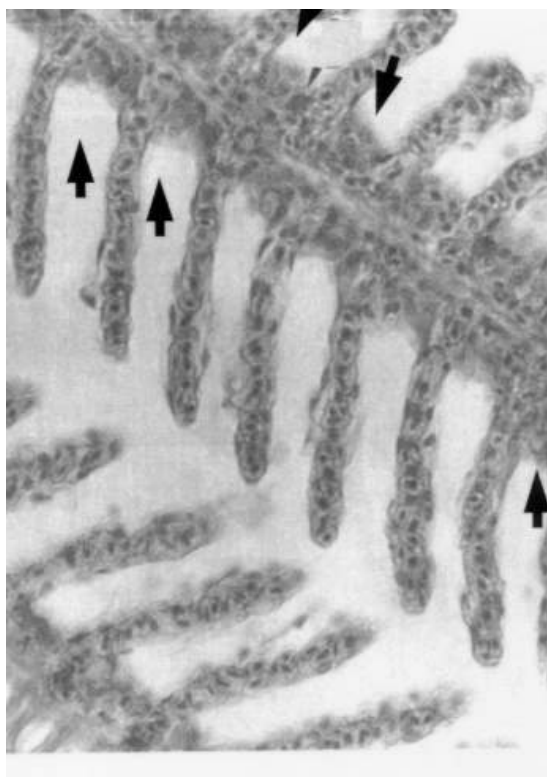


Figura 5. Células mucosas dos filamentos branquiais: filamentos branquiais de peixes suplementados com 100 mg de vitamina C

Ambos os níveis de inclusão testados apresentaram valores similares. Consideramos, assim, 1.000 mg de vitamina C por quilo de ração o melhor nível na suplementação de ração de larvas, tanto por promover condições ideais de saúde ao peixe, como também por ser o nível economicamente mais viável para o piscicultor, que deve avaliar o fator custo/benefício em sua criação.

Referências

- BEÇAK, W.; PAULETE, J. *Técnicas de citologia e histologia*. Rio de Janeiro: Livros técnicos e científicos S.A., 1976.
- BEHMER, O.A. *et al. Manual de técnicas para histologia normal e patológica*. São Paulo: EDUSP, 1976.
- BURNS, J. J. Vitaminas Hidrossolúveis. In: GOODMAN, L. S.; GILMAN (Ed.). *As bases farmacológicas da terapêutica*. Rio de Janeiro: Guanabara Koogan, 1978.
- CHAVEZ DE MARTINEZ, M. C. Histopathology of vitamin C deficiency in cichlid, *Cichlasoma urophthalmus* (Gunther). *J. Fish Dis.*, Yucatám, v. 14, p. 507-519, 1991.
- DABROWSKI, K. *et al.* Requirement and utilization of ascorbic acid and ascorbic sulfate in juvenile rainbow trout. *Aquaculture*, Amsterdam, v. 91, p. 317-337, 1990.
- EIRAS, J. C. *Elementos de ictioparasitologia*. Porto: Fundação Eng. Antônio de Almeida, 1994.
- HALVER, J.E. *et al.* Ascorbic acid requirements of coho salmon and rainbow trout. *Trans. Am. Fish. Soc.*, Washington D.C., v. 98, n. 4, p. 762-771, 1969.
- HALVER, J. E. *et al.* Utilization of ascorbic acid in fish.. *Annual New York Academy of Sciences*, Washington, v. 258, p. 81-102, 1975.
- JOBLING, M. *Environmental biology of fishes*. London: Chapman & Hall, 1995, 124-125. (Fish and fisheries series, 16).
- LIM, C.; LOVELL, R. T. Pathology, of the vitamin C deficiency syndrome in channel catfish (*Ictalurus punctatus*). *J. Nutr.*, Auburn, v. 108, p. 1137-1146, 1978.
- LOVELL, R. T. Essentiality of vitamin C in feeds for intensively fed caged channel catfish. *J. Nutr.*, Bethesda, v. 103, p. 134-138, 1973
- MALLATT, J. Fish Gill Structural Changer induced by toxicants and other irritants: A statistical review. *Can. J. Fish. Aquat. Sci.*, Ottawa, v. 42, p. 630-648, 1985.
- MARTINS, M. L. Effect of ascorbic acid deficiency on the growth, gill filament lesion and behavior of pacu fry (*Piaractus mesopotamicus* Holmberg, 1887). *Braz. J. Med. Biol. Res.*, Ribeirão Preto, v. 28, p. 563-568, 1994.
- MERCHIE, G. *et al.* Optimization of dietary vitamin C in fish and crustacean larval: a review. *Aquaculture*, Amsterdam, v. 155, p. 165-181, 1997.
- MIYAZAKI, T. *et al.* Histopathology of broken back syndrome in channel catfish. *J. Fish Biol.*, Washington, v. 26, p. 647-655, 1985.
- MORGAN, M.; TOWELL, P. W. A. The structure of the gill of the *Salmo Gairdneri* (Richardson). *Zoology Zellforsch.*, v. 142, p. 147-162, 1973.
- PAVANELLI, G. C. *et al. Doenças de peixes*. Maringá: EDUEM, 1998.
- POPMA, T. J.; GREEN, B. W. Sex reversal of tilapia in earthen ponds. *International Center for Aquaculture Prospects*, v. 35, p. 1-15, 1990.
- PHROMKUNTHONG, W. *et al.* Different concentrations of ascorbyl-2-monophosphate-magnesium as dietary sources of vitamin C for seabass, *Lates calcefer*. *Aquaculture*, Amsterdam, v. 151, p. 225-243, 1997.
- PLUMB, J. A. *Health maintenance of cultured fishes*. Principal microbial diseases. Boca Raton: C. R. C. Press, 1994.
- SATO, M. *et al.* Effect of water temperature on skeletal deformity in ascorbic acid deficient rainbow trout. *Bull. Jpn. Soc. Sci. Fish.*, Nakamari, v. 49, n. 3, p. 443-446, 1983.

- SCHWAIGER, J. *et al.* The use of histopathological indicators to evaluate contaminant-related stress in fish. *J. Aquat. Ecosys. Stress and Recovery*, Washington D.C., v. 6, p. 75-86, 1997.
- SOLLIMAN, A. K. *et al.* Water-soluble vitamin requirements of tilapia: ascorbic acid (vitamin C) requirement of Nile tilapia, *Oreochromis niloticus* (L.). *Aquacult. Fish. Manag.*, Oxford, v. 25, p. 269-278, 1994.
- STAT. SOFT. INC. *Statistica for Windows*, version 5.0. Tulsa: stat Soft Inc, 1995.
- TAKASHIMA, F.; HIBIYA, T. (Ed.). An Atlas of Fish Histology. Normal and Pathological Features. 2.ed. Tokio: Kodanska, 1995.
- VERLHAC, V.; GABAUDAN, F. Influence of vitamin C on the immune system of salmonids. *Aquacult. Fish. Manag.*, Oxford, v. 25, p. 25-26, 1994.
- WILSON, R. P.; POE, W. E. Improvid collagen formation in the scorbutic channel catfish. *J. Nutr.*, Washington D.C., v. 103, p. 1359-1364, 1973.

Received on May 17, 2001.

Accepted on July 16, 2001.